

TUULA LÖNNQVIST
dosentti, osastonylilääkäri
HYKS Lasten ja nuorten sairaudet,
lastenneurologian linja
tuula.lonnqvist@hus.fi

LEENA LAURONEN
dosentti, osastonylilääkäri
HUS-kuvantaminen, Kliininen
neurofysiologia, Lastensairaala

MAARIT PALOMÄKI
LL, osastonylilääkäri
HUS-kuvantaminen, Röntgen
Meilahti

PERTTI SUOMINEN
dosentti osastonylilääkäri
HYKS Lasten ja nuorten sairaudet,
leikkaus- ja anestesiaosasto

Hukuksiin joutuneen lapsen ensivaiheen hoito ja neurologinen ennuste

- Hukkumistapaturman aikana kehitty hypoksis-iskeeminen aivovaurio, eikä syntyneeseen vaurioon voi juurikaan vaikuttaa myöhemmin.
- Elvytyksessä tärkeää on lisävaurion ehkäiseminen, happivajeen korjaaminen ja riittävän aivoperfuusion ylläpitäminen.
- Ennusteen kannalta merkittävin asia on aivojen hapenpuutteen kesto eli hukuksissaoloaika.
- Ennusteen arvioinnissa käytetään neurologisen tutkimuksen lisäksi aivojen magneettikuvausta, EEG-tutkimusta sekä somatosensorisia herätevästeitä.
- Neurologinen status sairaalasta kotiutettaessa ei kuvaa riittävästi myöhempää ennustetta, vaan tarvitaan neurologista ja neurokognitiivista pitkäaikaisseurantaa.

Suomessa kuolee hukkumalla vuosittain noin 120 ihmistä: vuonna 2014 luku oli 114, joista kaksi oli alle 14-vuotiaista lasta (1). Kansainvälisissä julkaisuissa hukkuminen on merkittävä 1–4-vuotiaiden lasten tapaturmaisen kuoleman syy (2,3). Hukkumistapaturmista selviytyneiden määrästä ei ole tarkkaa tietoa.

Lasten selviytyminen hukkumistapaturmista kuvataan usein kaksihuippuiseksi: lapset joko menehtyvät tai vammautuvat vaikeasti tapaturman seurauksena tai sitten he toipuvat ilman neurologisia jälkiseuraamuksia (3). Vertailukelpoisia tutkimuksia hukuksiin joutuneiden lasten pitkäaikaisseurauksista on vähän, koska

Elvytyksessä hypoksemian korjaaminen ja riittävän aivoperfuusion ylläpitäminen ovat ensiarvoisia.

aineistot ovat joka tapauksessa pieniä ja niitä sekä lopputulosta määrittävät kriteerit vaihtelevat (4,5,6).

Viimeaikaiset tutkimukset kuitenkin osoittavat, että alkuvaiheessa hyvin selviytyneillä lapsilla on neurokognitiivisia pitkäaikaisseurauksia, joiden haittavaikutukset ilmenevät vasta kouluiässä, osin vasta nuoruusiällä (7). Hukuksiin joutuneet lapset tarvitsevat neurologista ja neuropsykologista pitkäaikaisseurantaa koulunkäynnin ja ammatinvalinnan ohjauksen tueksi.

Patofysiologia hukkumistapaturmassa

Lapsi pidättää hengitystään hukuksiin joutuaan ja hänelle kehittyy kurkunpään kouristus. Seurauksena on hypoksia (happivaje) ja hyperkapnia (hiilidioksidin lisääntyminen) sekä paheneva asidoosi. Kun suojaavat refleksit lopulta pettävät, lapsi vetää vettä henkeensä ja menettää tajuntansa hypoksian vuoksi. Hypoksia ja asidoosi johtavat sydämenpysähdykseen ja hypoksialle altistuneisiin aivoihin kehittyä hypoksis-iskeeminen aivovaurio (8).

Täysiaikaisen ja sitä vanhemman lapsen aivoissa syvän harmaan aineen (tyvitumakkeet ja talamus) neuronit vaurioituvat herkimmin hypoksis-iskeemisen tapahtuman seurauksena. Hypoperfuusio ja iskemia vaurioittavat myös syvää valkeaa ainetta, joka on aivojen pinnalta tulevien pitkien valtimoiden yksinkertaisen verisuonituksen varassa, sekä aivovaltimoiden suonitusalueiden rajalle sijoittuvaa ns. vedenjakaja-alueetta. Hyvin vaikeassa hypoksis-iskeemisessä aivovauriossa aivokudos turpoo hermosolukuoleman seurauksena (9).

Elvytys ja hoito

Hypoksis-iskeeminen aivovaurio kehittyä joko hukkumistapahtuman aikana, eikä syntyneeseen aivovaurioon tämän jälkeen voida juurikaan vaikuttaa. Elvytyksessä hypoksemian korjaaminen ja riittävän aivoperfuusion ylläpitäminen ovat ensiarvoisen tärkeitä lisävaurion ehkäisemiseksi.

Peruselvytys toteutetaan Käypä hoito -suositusten mukaisesti aloittamalla viidellä puhall-



KIRJALLISUUTTA

- 1 Suomen virallinen tilasto (SVT). Kuolemansyyt. Liitetaulukko 1a. Kuolleet peruskuolemansyyn ja iän mukaan 2014, molemmat sukupuolet. Helsinki: Tilastokeskus [viitattu: 21.2.2016]. http://www.stat.fi/til/ksyyt/2014/ksyyt_2014_2015-12-30_tau_001.fi.html
- 2 Salomez F, Vincent J. Drowning: a review of epidemiology, pathophysiology, treatment and prevention. *Resuscitation* 2004;63:261–8.
- 3 Lee LK, Mao C, Thompson KM. Demographic factors and their association with outcomes in pediatric submersion injury. *Acad Emerg Med* 2006;13:308–13.
- 4 Bells TS, Ellenberg L, McComb JG. Neuropsychological outcome after severe pediatric near-drowning. *Neurosurgery* 1985;17:604–8.
- 5 Suominen PK, Vähätalo R, Sintonen H, Haverinen A, Roine RP. Health-related quality of life after drowning incident as a child. *Resuscitation* 2011;82:1318–22.
- 6 Suominen PK, Vähätalo R. Neurologic long term outcome after drowning in children. *Scand J Trauma Emerg Med* 2012;20:55.
- 7 Suominen PK, Sutinen N, Valle S, Oikola KT, Lönnqvist T. Neurocognitive long term follow-up study on drowned children. *Resuscitation* 2014;85:1059–64.
- 8 Meyr RJ, Theodorou AA, Berg RA. Childhood drowning. *Pediatr Rev* 2006;27:163–9.
- 9 Kirkham F. Cardiac arrest and post resuscitation of the brain. *Eur J Paediatr Neurol* 2011;15:379–89.
- 10 Suomalaisen Lääkäriseura Duodecimin, Suomen Elvytysneuvoston, Suomen Anestesiologiyhdistyksen ja Suomen Punaisen Ristin asettama työryhmä. Elvytys. Käypä hoito -suositus, päivitetty 3.2.2016. www.kaypahoito.fi

luksella (10). Tämän jälkeen painelu-puhallus-elvytystä jatketaan suhteessa 15:2 (maallikko-elvyttäjä voi käyttää aikuisten ohjetta 30:2). Painelutiheyden tulisi olla 100–120/min. Onnistunut maallikkoelvytys parantaa hukuksiin joutuneiden ennustetta merkittävästi (11).

Hapensaanti pyritään toteuttamaan 100-prosenttisella hapella ja normoventilaatiolla (normaali uloshengityksen hiilidioksiditaso). Keuhkoihin joutuneen veden vuoksi keuhkojen komplianssi pienenee, ja tällöin ventilaatio voi olla haastavaa ja edellyttää korkeampia sisäänhengityspaineita. Varhainen intubaatio ja sen jälkeen positiivisen uloshengitysvaiheen ylläpito ainakin tasolla 5–10 cmH₂O on suotavaa. Intubaation jälkeen sisään hengitettävä happipitoisuus säädetään niin, että saavutetaan SaO₂ 94–98 %.

Hypoterminen elvytettävä lapsi tulisi viedä mahdollisimman nopeasti sairaalaan, jossa on mahdollisuus lämmitykseen sydän-keuhkoneella. Toinen vaihtoehto on potilaan lämmittäminen lämpimillä nesteillä torakotomia-avauksesta.

Elvytyksen jälkeisessä jatkohoidossa pyritään normoventilaatioon, normoglykemiaan sekä riittävän kudospesuusion ja verenpainetason ylläpitämiseen. Hypotermian korjaantumiseen liittyy hapentarpeen nopea lisääntyminen ja kylmädiureesin aiheuttama hypovolemia. Hyperventilaatio kohottaa rintakehän sisäistä painetta ja vähentää aivojen verenkiertoa, jolloin aivojen hypoksia voi lisääntyä ja myös terveet aivoalueet voivat kärsiä iskemiasta. Sekä hypo- ja hyperkarbian että hypo- ja hyperglykemian tiedetään huonontavan elvytetyn potilaan ennustetta (12). Suoniyhteyden saaminen hypotermiselle lapselle

mian (36–37,5 °C) paremmuuteen (12). Ohjeena on säilyttää normotermia tai vaihtoehtoisesti voidaan käyttää hypotermiahoitoa 24 tunnin ajan. Hypotermiahoidon jälkeen lämmitys tehdään hitaasti 0,25–0,5 °C/h. Hypertermiaa (yli 37,5 °C) ja syvää hypotermiaa (alle 32 °C) on vältettävä.

Kallonsisäisen paineen seurannan hyödyistä hukuksiin joutuneille ei ole selvää näyttöä. Barbituraatti- tai kortisonihoidolla ei ole ollut suotuisaa vaikutusta toipumiseen. Kouristusten rekisteröinti jatkuvalla EEG-seurannalla on tärkeää, jotta pitkittyneet kliinisesti vähäoireisetkin epileptiset kohtaukset tulevat hoidetuiksi (9). Kouristukset hoidetaan normaaliin tapaan (bentsodiatsepiinit, fenobarbitaali, fenytoiini, levetirasetami).

Ennuste ja tutkimukset

Hukuksiin joutuneen toipumisen kannalta merkittävintä on aivojen hapenpuutteen kesto. Lapsen ennusteen kannalta oleellisinta on hukuksissaoloaika, vaikka se yleensä onkin hättäntyneiltä omaisilta saatu aika-arvio. Kun lapsi on ollut hukuksissa yli viisi minuuttia, hyvän neurologisen toipumisen todennäköisyys alkaa heiketä. Hengissä selviäminen heikkenee kymmenen minuutin hukuksissaolon jälkeen, mutta mitään yksiselitteistä raja-arvoa ei voida nykytiedon valossa antaa. Yksittäisissä tapauksissa on saavutettu hyvä neurologinen toipuminen, vaikka edellä mainitut aikarajat on ylitetty moninkertaisesti (13).

Veden lämpötilan vaikutuksesta neurologiseen ennusteeseen on esitetty toisilleen vastakkaisia näkemyksiä. Joidenkin tutkimusten mukaan neurologinen ennuste on parempi, jos lapsi on ollut hukuksissa kylmässä, alle 5-asteisessa vedessä (14). Elvytetyistä lapsista parhaiten selvisivät kylmään (alle 5 °C) veteen hukuksiin joutuneet, ja pitkästä hukuksiin joutumisesta selviytyneet olivat kaikki olleet kylmässä vedessä. Erityisesti kylmään veteen joutunut, joka jäähtyy ennen hukuksiin joutumista (accidental hypotermia), voi selvitä pitkän elvytyksen ja sydän-keuhkokoneella lämmittämisen jälkeen. Valitettavasti pienet uimataidottomat lapset jäähtyvät yleensä hukuksiin joutumisen jälkeen (13). Toisaalta tuoreemmassa yhdysvaltalaisessa tutkimuksessa kylmällä vedellä ei voitu osoittaa olevan suojaavaa vaikutusta hukkumistapaturmissa (15). Potilaan hypotermisuus sai-

Kun lapsi on ollut hukuksissa yli viisi minuuttia, hyvän neurologisen toipumisen todennäköisyys alkaa heiketä.

tapahtumapaikalla voi olla vaikeaa. Intraosseaalineula on tällaisessa tilanteessa hyvä vaihtoehto.

Viilennyshoidon hyödyistä hukuksiin joutuneille elvytetyille lapsille ei ole näyttöä. Eurooppalainen elvytys-suositus ei ota selkeää kantaa lievän hypotermian (32–34 °C) tai normoter-

- 11 Kyriacou DN, Arcinue EL, Peek C, Krauss JF. Effect of immediate resuscitation on children with submersion injury. *Pediatrics* 1994;94:137–42.
- 12 Maconochie IK, Bingham R, Eich C ym, on behalf of the Pediatric life section Collaborators. European resuscitation Council Guidelines for Resuscitation 2015 Section 6. Pediatric life support. *Resuscitation* 2015;95:223–48.
- 13 Suominen PK, Baillie R, Korpela R, ym. Impact of age, submersion time and water temperature on outcome in near-drowning. *Resuscitation* 2002;33:1053–63.

Neurologinen status sairaalasta kotiutettaessa ei anna riittävää kuvaa myöhemmästä ennusteesta.

- 14 Orlowski JP. Drowning, near-drowning and ice-water drowning. *JAMA* 1988;260:390–1.
- 15 Quan L, Mack CD, Schiff MA. Association of water temperature and submersion duration and drowning outcome. *Resuscitation* 2014;85:790–4.
- 16 Hughes SK, Nilsson DE, Boyer RS ym. Neurodevelopmental outcome for extended cold water drowning: A longitudinal case study. *J Int Neuropsychol Soc* 2002;8:588–95.
- 17 Pampiglione G, Harden A. Resuscitation after cardiopulmonary arrest. Prognostic evaluation of early electroencephalographic findings. *Lancet* 1968;1:1261–5.
- 18 Ruijter BJ, van Putten JAM, Hofmeijer J. Generalized epileptiform discharges in postanoxic encephalopathy: Quantitative characterization in relation to outcome. *Epilepsia* 2015;56:1845–54.
- 19 Feng G, Jiang G, Li Z, Wang X. Prognostic value of electroencephalography (EEG) for brain injury after cardiopulmonary resuscitation. *Neuro Sci, verkossa ensin* 18.1.2016.
- 20 Abend NS, Licht DJ. Predicting outcome in children with hypoxic-ischemic encephalopathy. *Pediatr Crit Care Med* 2008;9:32–9.
- 21 Robinson LR, Micklesen PJ, Tirschwell DL, Lew HL. Predictive value of somatosensory evoked potentials for awakening from coma. *Crit Care Med* 2003;31:960–7.

raalaan tullessa voi johtua kylmässä vedessä tapahtuvan nopean jäähtymisen lisäksi myös pitkistä altistuksesta lämpimässä vedessä tai jäähtymisestä ensihoidon ja kuljetuksen aikana.

Potilaan neurologinen kliininen tila auttaa ennusteen määrittämisessä: nopea kliininen toipuminen tarkoittaa hyvää neurologista ennustetta eikä jatkotutkimuksia yleensä tarvita. Laboratoriotutkimuksissa voimakas metaboli-

muilla paitsi hypotermisillä potilailla (6). Biokeemiallisten merkkiaineiden, kuten neuronispesifisen enolaasin (NSE) tai astrogliaalisen proteiinin (S-100B), ennustearvo on vähäinen (6). Aivovaurion vaikeusasteen arvioiminen on vaikeaa silloin, kun käytetään rauhoittavia ja lihasjännitystä vähentäviä lääkkeitä. Kliinisen neurologisen tutkimuksen lisäksi aivovaurion arvioinnissa käytetään apuna neurofysiologia ja neuroradiologia tutkimuksia.

Pitkäaikaisennusteesta on vähän tutkimuksia. Yhdysvaltalaisessa yhden lapsen pitkäaikaisessa seurantatutkimuksessa todettiin huomattavia kognitiivisia vaikeuksia murrosiässä, vaikka esikouluiässä noin neljän vuoden kuluttua tapaturmasta lapsen suoriutuminen oli arvioitu normaaliksi (16). Omat tutkimuksemme osoittavat, että neurologinen status sairaalasta kotiutettaessa ei anna riittävää kuvaa myöhemmästä ennusteesta. Hukuksiin joutuneet anoksisen aivovaurion saaneet lapset tarvitsevat pitkäaikaisista neurologista seuranta: neurologisten tutkimusten lisäksi neuropsykologiset tutkimukset ainakin koulun alkaessa ja aikuisuuden kynnyksellä (6,7). Tutkimuksessamme 21 lapsipotilaan aineistosta havaitsimme neurologisia tai neurokognitiivisia poikkeavuuksia 17 potilaalla, vaikka 11 heistä oli todettu kotiinlähtötarkastuksessa neurologisesti normaaleiksi. Lapsista 12:lla oli neurologista poikkeavuutta ja 8 lapsen kokonaisälykkyyssosamäärä oli alle 80 (vaihteluväli 20–78) (7).

Neurofysiologiset tutkimukset

EEG

Ennusteen kannalta EEG:n arvioinnissa tärkeintä on taustatoiminnan arviointi: onko se jatkuvaa vai epäjatkuvaa, hidastunutta tai vaihtelevaa ja näkykö vireystilan vaihteluja tai reaktiivisuutta ärsykköihin? Merkittävää on myös EEG:n korjaantumisen ensimmäisten vuorokausien aikana.

Haasteena akuuttivaiheen EEG:n arvioinnissa on se, että potilaat ovat usein anesteettien vaikutuksen alaisena. Isoelektrinen EEG tai EEG, jossa näkyy vain purskevaimentumia ilman rauhoittavien lääkkeiden vaikutusta viittaa huonoon ennusteeseen, erityisesti jos nämä muutokset säilyvät yli 24 tuntia (17). Normaali EEG muutama tunti sydämenpysähdysten jälkeen viittaa hyvään ennusteeseen, mutta luotettavimmin ennustetta voi arvioida toistettujen tai jatkuvan EEG-tutkimuksen avulla (9).

Huonoja merkkejä ennusteen kannalta ovat purskevaimentuma, epäjatkuvaa ja reagoimaton EEG, periodiset purkaukset ja status epilepticus (erityisesti mikäli EEG:n taustatoiminta ei ole ollut jatkuvaa) sekä EEG:n huononeminen seuranta-aikana (17,18,19).

Herätevasteet

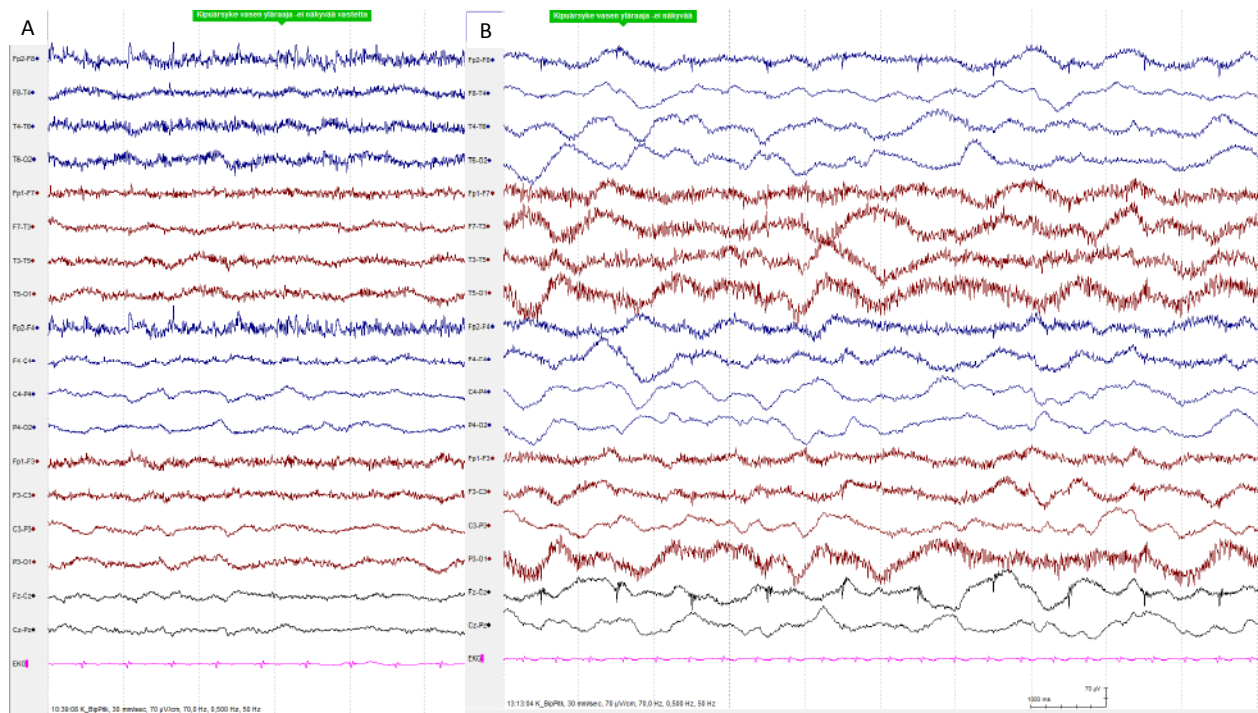
EEG:n rinnalla aivotoiminnan arvioimiseen voidaan käyttää herätevastetutkimuksia, jotka eivät ole yhtä herkkiä lääkevaikutuksille kuin EEG (20). Herätevastetutkimuksissa mitataan hermoärsytyksen kulkua ääreishermosta aivokuorelle. Herätevasteita ovat tuntoärsytyksen kulkua mittaava somatosensorinen herätevaste (somatosensory evoked potential, SEP), valo- tai näköärsytyksen kulkua verkkokalvolta näköaivokuorelle mittaava näköherätevaste (visual evoked potential, VEP) sekä ääniärsytyksen kulkua korvan ja aivorungon tumakkeiden kautta edelleen kortikaalisiin kuuluratoihin mittaava aivorunkoherätevaste (brainstem auditory evoked potential, BAEP).

Aivorunko- ja näköherätevaste ovat vähemmän herkkiä hypoksis-iskeemiselle vauriolle eikä niiden ennustearvo ole yhtä hyvä kuin somatosensorisen herätevasteen tutkimuksen (20). SEP-tutkimus on hyvin käyttökelpoinen hypoksis-iskeemisessä vauriossa, jossa syvä harmaa aine vaurioituu ja tuntoärsytyksen kulku selkäytimestä aivokuorelle hidastuu tai estyy (21). Kun SEP-vasteet saadaan perifeerisesti mi-

KUVA 1.

A. Ensimmäisessä EEG:ssä midatsolaami-, morfiini-infuusion sekä tiopentaalibolusten aikana vahva-asteinen yleishäiriö, ei reaktiivisuutta ärsykkeisiin.

B. Kaksi vuorokautta myöhemmin sedaatiot purettu, EEG edelleen vahva-asteisesti poikkeavan hidasta toimintaa, ei reaktiivisuutta ärsykkeisiin.



- 22 Carrai R, Grippo A, Lori S, Pinto F, Amantini A. Prognostic value of somatosensory evoked potentials in comatose children: a systematic literature review. *Intensive Care Med* 2010;36:1112-26.
- 23 Huang BY, Castillo M. Hypoxic-ischemic brain injury: imaging findings from birth to adulthood. *RadioGraphics* 2008;28:417-39.
- 24 Christophe C, Fonteyne C, Zierysen F ym. Value of MR imaging of the brain in children with hypoxic coma. *Am J Neurorad* 2002;23:716-23.

tattua mutta kortikaaliset vasteet molemmin puolin puuttuvat eli hermoärsytyksen kulku selkäytimestä (niskavaste, N13) tuntoaivokuorelle (N20-vaste) on syvien aivoalueiden iskeemisen vaurion seurauksena estynyt, neurologisen toimimisen ennuste on huono eli potilas on vaikeasti vammautunut tai menehtyy (20).

Vaikkakin SEP-tutkimuksen on todettu lasten akuuteissa aivovaurioissa tarjoavan hyvän lisän ennustearvioon, on SEP-vasteiden, kuten kaikkien muidenkin yksittäisten tulosten, tulkinassa noudatettava varovaisuutta (22). Pelkätään puuttuvien SEP-vasteiden perusteella ei pidä tehdä hoitopäätöksiä, mutta SEP liitettynä kliiniseen arvioon yhdessä EEG- ja magneettikuvaustulosten kanssa muodostaa kokonaisuuden, johon ennustearvio voidaan luotettavasti perustaa.

Neuroradiologiset tutkimukset

Hypoksis-iskeemisen aivovaurion arviointiin käytetään yleensä aivojen magneettikuvausta: T1- ja T2-painotteisia kuvia, FLAIR-sekvenssejä (fluid attenuated inversion recovery) sekä diffuusiokuvausta. Verenvuodon osoittamiseksi T2*- ja SWI-sekvenssit (susceptibility weighted imaging) ovat hyödyllisiä. Perfuusiokuvauksesta ei ole todettu olevan hyötyä hypoksis-iskeemisen aivovaurion diagnostiikassa (23). Iskemian diagnostiikassa ei myöskään tarvita varjoainetta. Monissa tutkimuksissa on käytetty magneettispektroskopiaa. Suurentuneen laktattitason ja pienen N-asetyyliaspartaattipitoisuuden (neuronimarkkeri) 3–4 vuorokauden kohdalla on osoitettu viittaavan huonoon ennusteeseen (20).

Magneetikuvista arvioidaan erityisesti hypotensiolle ja hypoksialle herkkiä rakenteita, vedenjakaja-alueita, tyvitumake- ja talamus-alueita sekä aivokuoren turvotusta. Muutokset näkyvät varhaisimmin ja herkimmin diffuusiokuvauksessa, jossa kudosten sytotoksinen turvotus näkyy signaali-intensiteetin lisääntymisenä. Diffuusiokuvia käytetään ennusteen arvioinnissa, mutta on muistettava, että osa muutoksista voi olla ohimeneviä. Yhdessä kliinisen arvion, herätevästeiden ja EEG:n kanssa niiden ennustearvo on parempi (9,16). T2- ja FLAIR-kuvissa kudosturvotus (sekä vasogeeninen että sytotoksinen) näkyy signaali-intensiteetin lisääntymisenä. Gliosis näkyy myös parhaiten T2- ja FLAIR-kuvissa ja vuodot T2*- ja SWI-kuvissa.

Paras ennustearvo magneettikuvauksella on 4–7 vrk:n kuluessa hypoksis-iskeemisestä tapahtumasta (24).

Omat potilastapaukset

Potilas 1

Aikaisemmin terve 1,5-vuotias poika joutui keskikesällä hukuksiin pihapiirissä rantaveteen.

Kateissaoloaika vaihteli omaisten kertomuksissa 5 ja 25 minuutin välillä. Löydettyessä lapsi oli eloton. Maallikkoelvytys aloitettiin, ja ensivasteyksikkö oli paikalla 21 minuutin viiveellä. Hälytyksestä 33 minuutin kuluttua spontaani verenkierto palautui.

Lääkäriyksikkö toi lapsen tapahtumapaikalta suoraan lastenklinikan teho-osastolle. Hemodynaamiikka vakiintui, tulovaiheen hypotermiasta huolimatta perfuusiossa tapahtuvaa lämmitystä ei tarvittu. Vuorokauden ajan potilaalla pidettiin 34 °C:n pintajähdytys.

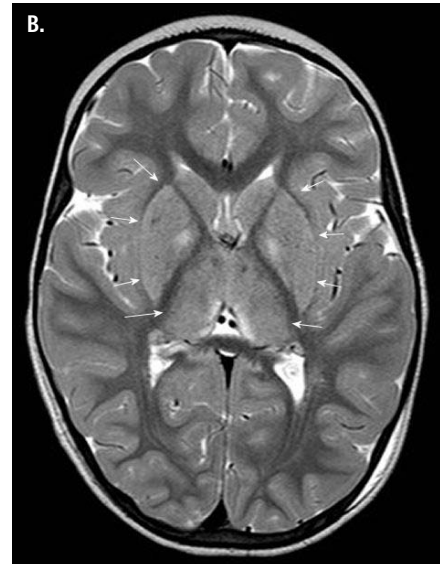
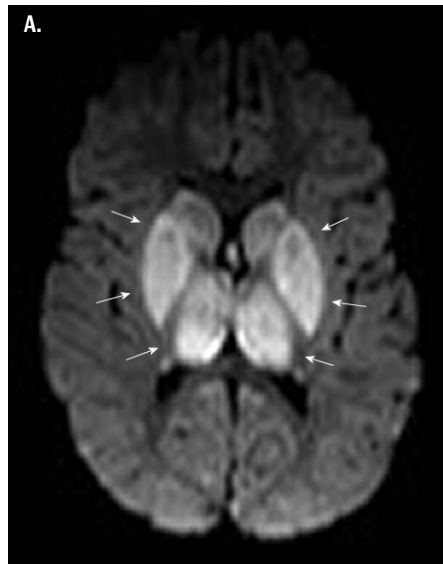
Lapsi oli alusta alkaen neurologisesti huonoennusteinen. Hän ei reagoanut kipuun eikä yskinyt. EEG oli viilennysvuorokauden aikana sekä kaksi päivää sen jälkeen vahvasti poikkeava: vahva yleishäiriö, västeita aistiärsykkeisiin ei saatu (kuva 1). SEP-vasteet eivät tulleet esiin, VEP-vasteet olivat vaihtelevat.

Aivojen magneettikuvassa (kuva 2) oli nähtävissä kauttaaltaan tyvitumakealueilla, molemmiin puolin talamuksissa, mesenkefalonissa ja kummassakin hippokampuksessa selvät hypoksis-iskeemiseen vaurioon sopivat muutokset,

KUVA 2.

A. Diffuusiokuva, jossa on runsassignaaliset hypoksis-iskeemiseen vaurioon sopivat muutokset basaalitumakkeissa ja talamuksissa molemmiin puolin (nuolet).

B. T2-painotteisessa kuvassa basaalitumakkeet ja talamukset ovat normaalia runsassignaalisemmat (nuolet).



SIDONNAISUUDET
Ei sidonnaisuuksia.

joihin liittyi turvotusta ja jotka näkyivät diffuusiokuvissa runsassignaalina. Kortikaalisia signaalipoikkeavuuksia ei näkynyt. Lapsen tehohoidosta luovuttiin ja hän siirtyi vuodeosastohoitoon. Lapsi hengitti itse, mutta hän ei niellyt eikä häneen saatu kontaktia.

Vuodeosastolla seurannan aikana lapsen neurologinen tilanne ei korjaantunut. Perushoitoa vaikeuttivat runsaat dystoniset jäykistelyt sekä spastisuus, jota hoidettiin titaanidiinilla ja baklofeenilla. Hoidosta huolimatta spastisuus paheni ja potilas menehtyi kolmen kuukauden kuluttua tapaturmasta.

Potilas 2

Aikaisemmin terve 2,5-vuotias poika löytyi alkukesästä pihapiirin vesialtaasta. Kateissaoloaika oli noin 10 minuuttia. Maallikkoelvytystä annettiin 5 minuuttia ennen ensihoitoyksikön tuloa. Ensihoitoyksikkö oli paikalla 9 minuutin kuluttua hälytyksestä.

Spontaani verenkierto ilmeni ensimmäisen kerran 43 minuutin kuluttua hätäpuhelusta, mutta potilas meni uudelleen elottomaksi ja

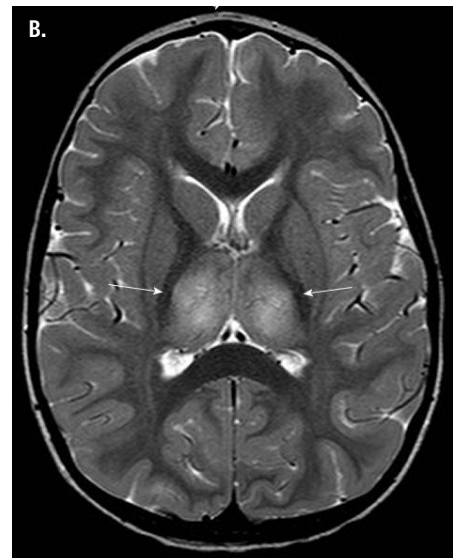
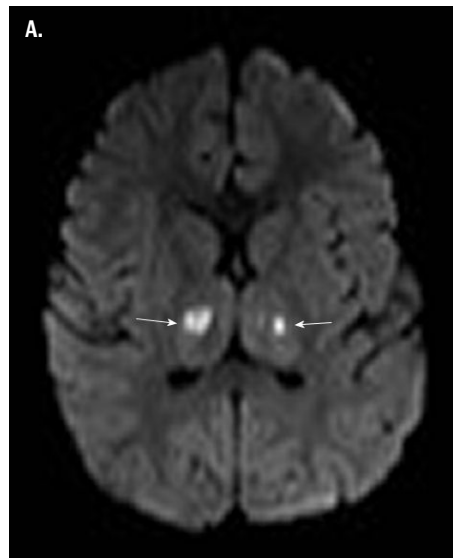
spontaani verenkierto saatiin uudelleen 58 minuutin kuluttua hälytyksestä.

Lastenklinalle tullessa lapsen pulssi oli 58/min, verenpaine 89/51 mmHg ja lämpötila 26 °C. Lämpimässä salissa asetettiin peritoneaalidialyysikatetri, lasta lämmitettiin 37-asteisella keittosuolalla ja nesteillä suoneen niin, että noin 12 tunnin kuluttua saavutettiin 33 °C:n lämpötila. Viilennystä 33–34 °C:ssa jatkettiin seuraavaan päivään, yhteensä vuorokauden ajan. Kun normaali ruumiinlämpö oli saavutettu, lapsi ekstuboitiin, ja hän kertaalleen avasi silmänsä ja sanoi joitakin sanoja. Sen jälkeen neurologinen status oli vaihteleva, lapselle ilmaantui jäykistelyä ja hänelle aloitettiin baklofeenilääkitys.

Toisena vuorokautena EEG oli vahvasti poikkeava, lähinnä anestesiarekisteröinti, mutta SEP ja VEP toistuivat normaalisti. Magneettikuvassa neljäntenä vuorokautena nähtiin talamuksissa keskellä molemmin puolin nekroottiset ontelot ja niiden ympärillä oli T2-kirkassignaalisuutta, joka sopi vasogeeniseen turvotukseen. Hippokampusten takaosissa oli molem-

KUVA 3.

- A. Diffuusiokuva, jossa on runsassignaaliset hypoksis-iskeemiseen vaurioon sopivat muutokset molemmissa talamuksissa (nuolet).**
B. T2-painotteisessa kuvassa talamukset ovat turpeat ja normaalia runsassignalisemmat (nuolet).



min puolin T2-kirkassignaalisuutta, jossa oli myös rajoittunut diffuusio kudosaivourioon sopien (kuva 3). Tyvitumakkeissa ei ollut poikkeavaa eikä myöskään aivokuorella.

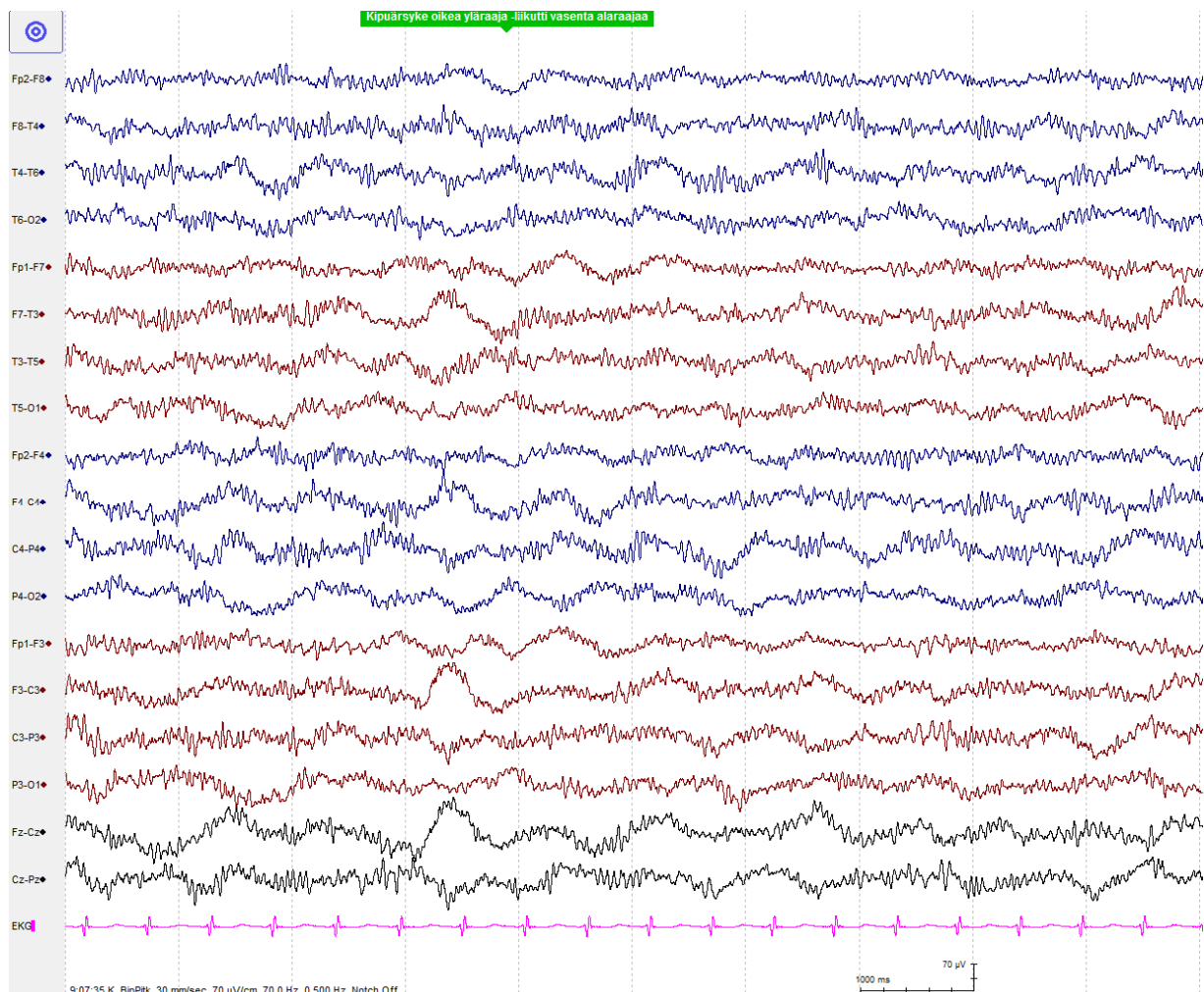
Noin viikon kuluttua hoitontulosta lapsella oli tuijotuskohtauksia, jolloin silmät devioivat ja raajat jäykistyivät samanaikaisesti. EEG:ssa kohtausta edelsi vaimeneminen ja korkea-ampplitudinen deltatoiminta, joka tulkittiin aivo-peräiseksi kohtaukseksi. Lapselle aloitettiin an-

tikonvulsiivinen lääkitys (levetirasetaami). Neljän viikon sairaalahoidon jälkeen lapsi kotiutui. Tällöin hän pystyi syömään itsenäisesti, puhui hiljaisella äänellä ja käveli haparoiden. Myös käsiensä käyttö oli ataktista. Baklofeenilääkitys oli purettu, mutta levetirasetaami jatkui vielä. EEG:ssa oli lievä yleishäiriö ja joitakin yksittäisiä piikkejä unessa.

Viiden kuukauden kuluttua hukkumistapaturmasta aivojen magneettikuvassa näkyi enää

KUVA 4.

Toisen vuorokauden EEG, potilas on saanut propofolilobuksia levottomuuden vuoksi. EEG:ssä on yleishäiriö ja runsaasti beetaa lääkivaikutukseen sopien. Niukka reaktiivisuus ärsykeisiin tulee esille.



vain pieni paikallinen muutos oikealla talamuksessa. Lapsi oli vielä ataktinen, puheen tuotto oli vähäistä, mutta puheen ymmärrys oli ikätasoista. Kohtausoireita ei ollut ja levettirasetaamilääkitys lopetettiin.

Reilun vuoden kuluttua tapaturmasta lapsella oli edelleen ataksiaa ja motorisen koordinaation vaikeutta. Kielelliset taidot olivat ymmärtämi-

Parasta lasten hukkumistapaturmien ehkäisyä on taaperoikäisten jatkuva valvonta veden äärellä.

sen ja käsitteiden osalta ikätasolla, mutta puheen tuotto oli edelleen ataksiaan liittyen dyspraktista. Kuntoutuksena jatkuivat fysioterapia ja harjoitteet puheen tuoton aktivoimiseksi.

Potilas 3

Kesän lopulla vanhempi löysi 1-vuotiaan tytön omalta pihalta vesiastiasta pää alaspäin. Hän nosti lapsen ylös elottomana ja aloitti peruselvytyksen. Hukuksissaoloajasta ei ole arviota. Ensihoitoyksikkö oli paikalla hälytyksestä 18 minuutin kuluttua. Spontaani verenkierto palautui 29 minuutin kuluttua hälytyksestä. Lastenklinikalle tullessa lämpö oli 28,1 °C ja lapsi oli bradykardinen (39/min).

Lämmitys toteutettiin ulkoisena perfuusiovalmiudessa ja lapsen ruumiinlämpö jätettiin vuorokaudeksi tasolle 33–34 °C. Seuraavana vuorokautena otetussa EEG:ssä näkyi lääkevaikutusta (midatsolaamin ja propofolin aiheuttamaa lääkebeetaa ja toiminnan hidastumista), mutta reaktiivisuutta tuli esille (kuva 4). SEP- ja VEP-vasteet toistuivat normaalisti. Aivojen magneettikuva oli normaali. Lapsi ekstuboitiin 49 tunnin kuluttua sairaalaantulosta ja hän virkistyi nopeasti.

Lapsen uni-EEG kolmen viikon kuluttua hukkumistapaturmasta oli normaali, samoin neurologinen status 0,5, 1 ja 1,5 vuoden kuluttua tapahtumasta, jolloin myös neuropsykologises-

sa tutkimuksessa lapsen suoriutuminen oli ikätasoista.

Lopuksi

Tapahtumapaikalla on usein vaikea saada tarkkaa kuvaa hukuksissaoloajasta ja muista tapahtumaan liittyvistä asioista, kuten potilasesimerkkimme osoittavat. Mahdollisimman nopea elvytyksen aloittaminen on ennusteen ja selviytymisen kannalta oleellista. Lapsen kliininen tila, magneettikuvaus, EEG ja somatosensoristen herätevasteiden tutkimukset ennustavat hyvin lapsen välitöntä toipumista ja osin myös pitkäaikaisempaa neurokognitiivista suoriutumista. Todellinen pitkäaikaisennuste edellyttää kuitenkin vähintään murrosikään, mieluiten aikuisuuteen ulottuvaa neurologista ja neuropsykologista seurantaa, jotta mahdolliset itsenäistä selviytymistä haittaavat muistin ja toiminnan ohjaamisen ongelmat saadaan selvitettyiksi. Ongelmien tiedostaminen ja tarvittavat tukitoimet ovat oleellisia potilaan elämänlaadun ja itsenäisen aikuisen elämän kannalta.

Neurologisesti ja neurokognitiivisesti vaikeimmin vammautuneet lapset hoidetaan ja kuntoutetaan erikoissairaanhoidossa. Varhaisvaiheessa hukkumistapaturmasta hyvin toipuneiden ja lievemmin oireilevien lasten seuranta voidaan toteuttaa perusterveydenhuollossa. Seurannassa tulee kiinnittää huomiota lasten opilliseen edistymiseen ja käyttäytymisen muutoksiin ja tarvittaessa konsultoida erikoissairaanhoidoa.

Hukkumistapaturman sattuessa perheelle tulee aina tarjota psykososiaalista tukea. Vaikeasti sairaan lapsen ja perheen tuki aloitetaan erikoissairaanhoidossa, vähemmillä vaurioilla selvinneet ohjataan usein jo alkuvaiheessa avoterveydenhuoltoon.

Parasta lasten hukkumistapaturmien ehkäisyä on taaperoikäisten jatkuva valvonta veden äärellä, huolellinen pelastusliivien käyttö ja leikki-ikästä ylöspäin uimataidon opettaminen. Neuvolan terveydenhoitajan tulee muun terveysterveystieteiden ohessa kertoa pienten lasten vanhemmille niiden tärkeydestä. ●

English summary | www.laakarilehti.fi | in english

Initial treatment and neurological prognosis of children after submersion

TUULA LÖNNQVIST
M.D., Ph.D., Docent, Head of
Department
Paediatric Neurology, Helsinki
University Central Hospital
E-mail: tuula.lonnqvist@hus.fi

LEENA LAURONEN
MAARIT PALOMÄKI
PERTTI SUOMINEN

Initial treatment and neurological prognosis of children after submersion

Drowning is a major cause of paediatric mortality and morbidity worldwide. Especially in children 1–4 years of age drowning has been shown to be the leading cause of injury mortality. Drowning-associated asphyxia is caused by apnoea and laryngospasm. Hypoxic-ischemic brain injury develops during submersion. The developed brain injury cannot be cured, however further hypoxic episodes and inadequate cerebral blood flow could be prevented by effective cardiopulmonary resuscitation.

Submersion duration is the most important prognostic factor. The likelihood of good outcome is reduced when submersion lasts > 5 min. The assessment of prognosis post resuscitation is based on neurological clinical examination, EEG, somatosensory evoked potentials and MRI findings. Neurological examination at the time of discharge from hospital has a limited prognostic power concerning the possible sequelae related to hypoxic brain injury. Long-term neurological and neurocognitive follow-up is needed to detect the executive and memory problems not uncommon in near-drowned children.