

**ANNA VASARA**

LT, osastonlääkäri  
HUS, ortopedian ja  
traumatologian klinikka  
anna.vasara@hus.fi

**TEEMU PAAATELA**

LL, vs. osastonylilääkäri  
HUS, ortopedian ja  
traumatologian klinikka

**ILKKA KIVIRANTA**

professori, ylilääkäri  
Helsingin yliopisto, HUS

## Polven rustovaurioiden korjausmenetelmät

- Alle 40-vuotiaiden vammaperäisiä oireilevia rustovaurioita voidaan hoitaa useilla menetelmillä.
- Pieniin vaurioihin sopivia menetelmiä ovat mikromurtumamenetelmä ja luu-rustosylinterisiirre.
- Rustosolusiirrehoitojen hinta on noussut korkeaksi, eivätkä hoidon edut muihin hoitomuotoihin nähden ole osoittautuneet kovin suuriksi, joten käyttö tulisi rajoittaa erityistapauksiin ja yksikköihin, joissa menetelmästä on kokemusta.
- Uutena hoitomuotona vaikeiden rustopuutosten hoidossa voidaan käyttää elinluovuttajilta saatavia luu-rustotuorekudossiirteitä.
- Uusien biomateriaaleihin tai mesenkyymikantasoluihin perustuvien hoitomuotojen kehitystyö on vilkasta, mutta menetelmät ovat edelleen pääasiassa kokeellisia.
- Oireettomia rustovaurioita ei pidä hoitaa kirurgisesti, eikä rustovaurioiden kirurgisesta hoidosta nyky menetelmin ole hyötyä nivelrikon hoidossa.

Rustovaurioiden spontaani korjaantuminen on huonoa. Rusto eroaa muista kudoksista siten, että siinä ei ole lainkaan verisuonitusta, vaan rustosolut sijaitsevat melko harvassa kollageenista ja proteoglykaaneista muodostuneen solunulkoisen väliaineen sisällä. Näin ollen vaurion sattuessa rustokudokseen ei suoraan synny kudosten korjaantumisen kannalta edullista tulehdusreaktiota.

Rustovauriot voivat olla kivuliaita ja aiheuttaa toimintakyvyn heikkenemistä, ja siksi niiden hoitoon on etsitty uusia hoitomenetelmiä. Parikymmentä vuotta sitten julkaistiin ensimmäiset

rikon hoitomuotoja uudet menetelmät eivät ole muuttaneet, ja pitkälle edenneessä nivelrikossa vaikuttavaa hoitoa on tekonivelleikkaus.

### Rustovaurioiden diagnostiikka ja hoidon aiheet

Rustovauriot diagnosoidaan useimmiten magneettikuvauksella. Natiiviröntgenkuvaus on perustutkimus, jolla suljetaan pois kasvaimet, murtumat sekä merkittävä nivelrikko. Magneettikuvauksen tarkkuus on riittävä korjausta edellyttävien vaurioiden toteamiseen (3). Tietokone-tomografiatekniikkaan perustuvat kuvaukset, kuten kartiokeilatietokonekuvaus (4), eivät ole osoittautuneet magneettikuvausta paremmiksi kliinisesti merkittävien nivelrustovaurioiden tai yleisemmin polvikivun syyn selvittäessä. Kartiokeilatietokonekuvaus on erotuskyvyltään magneettikuvausta parempi, mutta se edellyttää varjoaineen ruiskuttamista niveleen ja lisäksi kudosten koostumus erottuu tietokonetomografiassa heikommin.

Nykykäsityksen mukaan vain pieni osa rustovaurioista on selvästi trauman aiheuttamia. Degeneratiivisia vaurioita on paljon, ja lisäksi huomattavan suuressa osassa vaurioista yhteys traumaan ei ole selvä. Operatiivisesti hoidettavissa olevien rustovaurioiden todellista esiintyvyyttä ei tiedetä, sillä rustovaurioista osa on oireettomia eikä prevalenssitutkimuksia nuorista potilaista ole tehty. Kliinisissä artroskopia-aineistoissa alle 40-vuotiailla potilailla paikallis-

### *Rustovaurioiden todellinen luonnollinen kulku on edelleen epäselvä.*

kliiniset tulokset rustovaurioiden korjaamisesta rustosolusiirteellä ja vähän myöhemmin mosaiikkiplastialla eli autologisilla rusto-luusylinterisiirteillä (1,2). Odotukset olivat korkealla, mutta ongelmat ovat nykyään paljolti samat kuin ennenkin eikä mikään korjausmenetelmä ole osoittautunut muita selvästi paremmaksi (taulukko 1).

Ratkaisemattomia kysymyksiä ovat edelleen rustovaurioiden todellinen luonnollinen kulku ja se, milloin ja miksi rustovaurio oireilee – eli mikä itse asiassa on oireiden taustalla. Nivel-

## KIRJALLISUUTTA

- Brittberg M, Lindahl A, Nilsson A, Ohlsson C, Isaksson O, Peterson L. Treatment of deep cartilage defects in the knee with autologous chondrocyte transplantation. *N Engl J Med* 1994;331:889–95.
- Hangody L, Kish G, Karpati Z, Szerb I, Udvarhelyi I. Arthroscopic autogenous osteochondral mosaicplasty for the treatment of femoral condylar articular defects. A preliminary report. *Knee Surg Sports Traumatol Arthrosc* 1997;5:262–7.
- Potter HG, Chong le R. Magnetic resonance imaging assessment of chondral lesions and repair. *J Bone Joint Surg Am* 2009;91 suppl 1:126–31.
- Kokkonen HT, Suomalainen JS, Joukainen A ym. In vivo diagnostics of human knee cartilage lesions using delayed CBCT arthrography. *J Orthop Res* 2014;32:403–12.
- Hjelle K, Solheim E, Strand T, Muri R, Brittberg M. Articular cartilage defects in 1,000 knee arthroscopies. *Arthroscopy* 2002;18:730–4.
- Widuchowski W, Widuchowski J, Trzaska T. Articular cartilage defects: study of 25,124 knee arthroscopies. *Knee* 2007;14:177–82.
- Ding C, Cicuttini F, Scott F, Cooley H, Boon C, Jones G. Natural history of knee cartilage defects and factors affecting change. *Arch Intern Med* 2006;166:651–8.
- Wang Y, Ding C, Wluka AE ym. Factors affecting progression of knee cartilage defects in normal subjects over 2 years. *Rheumatology (Oxford)* 2006;45:79–84.
- Shelbourne KD, Jari S, Gray T. Outcome of untreated traumatic articular cartilage defects of the knee: a natural history study. *J Bone Joint Surg Am* 2003;85-A suppl 2:8–16.
- Crook T, Ardolino A, Williams L, Barlow I. Meniscal allograft transplantation: a review of the current literature. *Ann R Coll Surg Engl* 2009;91:361–5.
- Lee BS, Kim JM, Sohn DW, Bin SI. Review of meniscal allograft transplantation focusing on long-term results and evaluation methods. *Knee Surg Relat Res* 2013;25:1–6.
- Peterson L, Brittberg M, Kiviranta I, Akerlund EL, Lindahl A. Autologous chondrocyte transplantation. Biomechanics and long-term durability. *Am J Sports Med* 2002;30:2–12.
- Oussedik S, Tsitskaris K, Parker D. Treatment of articular cartilage lesions of the knee by microfracture or autologous chondrocyte implantation: a systematic review. *Arthroscopy* 2015;31:732–44.

## TAULUKKO 1.

### Rustovaurioiden korjausmenetelmien ominaisuuksien vertailu.

Menetelmä	Solut	Leikkausmenetelmä	Keinomateriaali	Luovutetut kudokset	Hinta
Rustosolusiirre	Omat monistetut rustosolu	2 toimenpidettä 1. tähytys 2. avoleikkaus	Ei	Ei	Kallis
Rustosolusiirre ja kollageenikalvo	Omat monistetut rustosolut	2 toimenpidettä 1. tähytys 2. avoleikkaus	Kollageeni I/III -kalvo	Ei	Kallis
Rusto-luusylinteriisiirre	Ei	Avoin tai tähytys	Ei	Ei	Edullinen
Mikromurtuma	Ei	Tähytys	Ei	Ei	Edullinen
AMIC <sup>1</sup>	Ei	Yleensä avoleikkaus	Kollageeni I/III -kalvo	Ei	Edullinen
Tuoreallografitit	Ei	Avoin	Ei	Kyllä	Kallis
Mesenkyymsolusiirteet	Omat tai allografitit	?	?	Mahdollisesti	Kallis?

<sup>1</sup> AMIC = autologous matrix-induced chondrogenesis

ten syvien rustovaurioiden esiintyvyys on ollut enintään 5–7 % (5,6).

### Leikkaushoidon aiheet

Rustovaurioiden leikkaushoito sopii yleensä polvivammassa syntyneiden vaurioiden hoitoon (taulukko 2). Nuorten eli alle 40-vuotiaiden potilaiden melko tuoreiden traumaperäisten paikallisten rustovaurioiden hoidosta on hyviä kokemuksia. Jos nivelensisäisiä vaurioita on useita, hoito on haasteellisempää, mutta leikkaushoidolle ei välttämättä ole estettä. Sen sijaan nivelrikko ja merkittävä ylipaino ovat vasta-aiheita. Parhaiten leikkauksella korjattavissa ovat sellaiset vauriot, jotka rajoittuvat ympäristöstään terveeseen rustoon. Potilaan tulee olla motivoitunut vaatimaan kuntoutukseen ja odotusten on oltava realistisia.

Korjaustoimenpiteiden ajoittamisesta ei ole yhteisymmärrystä. Jos toimitaan nopeasti, saatetaan hoitaa vaurioita, jotka eivät liity potilaan oireisiin. Tutkimusten valossa näyttäisi perustellummalta arvioida hoidon tarpeellisuutta pidättyvämmiin. Yleensä pienten (alle 2 cm<sup>2</sup>) rustovaurioiden korjaamisessa ei ole syytä kiirehtiä. Tutkimusten mukaan rustovaurioiden eteneminen on hidasta, ja osa vaurioista näyttää jopa paranevan (7,8,9). Suurten (yli 4 cm<sup>2</sup>) traumaperäisten rustovaurioiden syy-yhteys oireisiin on yleensä selvempi.

Optimaalisiin korjaustoimenpiteen kohde onkin todennäköisesti huolella seurattu, pitkään oireillut potilas, jonka sinnikäs oire saa kliinikon toistuvasti vakuuttumaan, että vauriolla on yhteys oireisiin. Hoitoa edeltävä oirekuva tulee suhteuttaa leikkauksen jälkeiseen tyypillisesti reilun puolen vuoden kestoiseen paranemisaikaan ja leikkauksen arvioituihin hyötyihin.

### Liittämissuhteiden pitteet

Rustokorjaus pyritään tekemään niveleen, jossa rustoon kohdistuvat kuormitusolosuhteet ovat normaalit. Siksi ennen rustovaurion korjausta tai samassa yhteydessä tulisi tehdä tarvittavat nivelsiteiden korjaukset, kuten eturistisiteen korjaus tai polvilumpion stabiloiva korjaus. Samoin polven poikkeava kuormitus akseli tulisi korjata tarvittaessa reiluluun tai sääriluun osteotomialla.

Säären valgisoivaa osteotomiaa voidaan myös käyttää vähentämään sisempään nivelpuoliskoon tulevaa kuormitusta, jos sisempi nivelkierukka puuttuu. Nivelkierukkasiirre voidaan yhdistää rustovaurioiden korjaukseen, eikä reiluluun ulompaan nivelnastaan ole syytä tehdä rustonkorjaustoimenpiteitä, mikäli nivelkierukka käytännössä puuttuu. Jotta nivelrustovaurion korjaus voisi onnistua, tulee pohtia merkittävien nivelkierukkapuutosten korjaamista allograftilla (10,11).

- 14 Lynch TS, Patel RM, Benedick A, Amin NH, Jones MH, Miniaci A. Systematic review of autogenous osteochondral transplant outcomes. *Arthroscopy* 2015;31:746–54.
- 15 Vanlauwe J, Saris DB, Victor J ym. Five-year outcome of characterized chondrocyte implantation versus microfracture for symptomatic cartilage defects of the knee: early treatment matters. *Am J Sports Med* 2011;39:2566–74.
- 16 Saris D, Price A, Widuchowski W ym. Matrix-applied characterized autologous cultured chondrocytes versus microfracture: two-year follow-up of a prospective randomized trial. *Am J Sports Med* 2014;42:1384–94.
- 17 Knutsen G, Drogset JO, Engebretsen L ym. A randomized trial comparing autologous chondrocyte implantation with microfracture. Findings at five years. *J Bone Joint Surg Am* 2007;89:2105–12.
- 18 Anders S, Volz M, Frick H, Gellissen J. A randomized, controlled trial comparing autologous matrix-induced chondrogenesis (AMIC(R)) to microfracture: analysis of 1- and 2-year follow-up data of 2 centers. *Open Orthop J* 2013;7:133–43.
- 19 Marcacci M, Kon E, Delcogliano M, Filardo G, Busacca M, Zaffagnini S. Arthroscopic autologous osteochondral grafting for cartilage defects of the knee: prospective study results at a minimum 7-year follow-up. *Am J Sports Med* 2007;35:2014–21.
- 20 Gross AE, Kim W, Las Heras F, Backstein D, Safir O, Pritzker KP. Fresh osteochondral allografts for posttraumatic knee defects: long-term followup. *Clin Orthop Relat Res* 2008;466:1863–70.
- 21 Chahal J, Gross AE, Gross C ym. Outcomes of osteochondral allograft transplantation in the knee. *Arthroscopy* 2013;29:575–88.
- 22 Kon E, Roffi A, Filardo G, Tesei G, Marcacci M. Scaffold-based cartilage treatments: with or without cells? A systematic review of preclinical and clinical evidence. *Arthroscopy* 2015;31:767–75.
- 23 Guermazi A, Niu J, Hayashi D ym. Prevalence of abnormalities in knees detected by MRI in adults without knee osteoarthritis: population based observational study (Framingham Osteoarthritis Study). *BMJ* 2012;345:e5339.

## TAULUKKO 2.

### Rustonkorjaustoimenpiteiden aiheet ja potilaskriteerit sekä suhteelliset vasta-aiheet.

#### AIHEET JA POTILASKRITEERIT

Yksittäinen vaurio  
Traumaperäinen etiologia  
Normaali paino  
Ikä alle 40 vuotta  
Reisiluun ja polvilumpion nivelpinnat  
Vaurioon sopiva kipuoire

#### SUhteelliset vasta-aiheet

Useita vaurioita, erityisesti vastakkaiset vauriot  
Nivelrikko  
Merkittävä ylipaino (BMI yli 30 kg/m<sup>2</sup>)  
Ikä yli 40 vuotta  
Sääriluun nivelpinta  
Oireeton vaurio tai hyvin epäselvät oireet

## Solusiirteet

Vuonna 2009 tulivat voimaan Euroopan lääkeviraston (EMA) uudet viranomaismääräykset soluterapiatuotteista (advanced therapy medicinal product, ATMP). Rustosolusiirteet on määriteltävä soluterapia-alkuaineiksi, ja ne ovat lääkevalvonnan alaisia tuotteita. Tekniset tuotteet, jotka eivät sisällä soluja, eivät kuulu lääkevalvonnan piiriin ja niiden sääntely on kevyempää.

Tällaisia tuotteita ovat erilaiset kalvot ja verkko-maiset tai huopamaiset istutteen, joilla rusto-putosalueita voidaan täyttää.

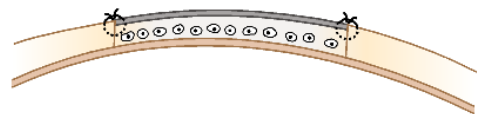
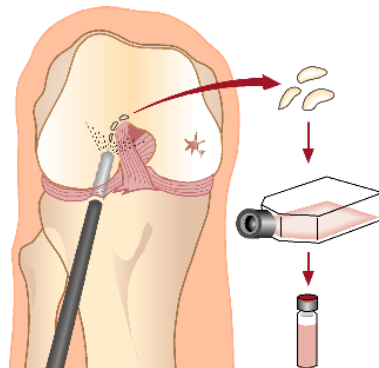
Vuoden 2013 alusta Suomessa on saanut käyttää vain ATMP-tuotteita rustosolusiirteinä. Aiemmin markkinoilla olleisiin tuotteisiin verrattuna soluvalmisteen hinta on yli nelinkertainen, ja yli 20 000 euron tuotekustannukset ovat rajoittaneet menetelmän laajamittaista käyttöä.

Autologisessa rustosolusiirrehoidossa (autologous chondrocyte implantation, ACI) (kuva 1) polven tähytyksen yhteydessä otetaan nivelen reuna-alueelta noin 300 milligramman pala ter-vettä rustoa, ja se lähetetään soluviljelylaborato-rioon. Laboratorio-olosuhteissa rusto pilkotaan ja siitä eristetään rustosolut. Rustosoluja monistetään viljelmässä 2–4 viikkoa. Monistetut rustosolut siirretään takaisin vaurioalueelle toi- sessa leikkauksessa. Jälkimmäinen leikkaus on avoleikkaus, jossa vaurioalue puhdistetaan rusto-nalaiseen luuhun asti pohjastaan ja reunoista terveeseen rustoon saakka. Sen jälkeen vaurio-alue peitetään joko potilaan omalla luukalvolla, tai nykyään yleisemmin kollageenikalvolla. Kalvo ommellaan vesitiiviisti vaurioalueen päälle ja kalvon alle jäävään taskuun ruiskutetaan monistetut rustosolut, noin 1 miljoonaa solua kor-jausalueen neliösenttimetriä kohden. Sauma tiivistetään fibriniiliimalla.

## KUVA 1.

Rustosolusiirre edellyttää kahta leikkausta, joista ensimmäisessä nivelen reuna-alueelta otetaan rustokudosta, joka toimitetaan laboratorioon. Rustosolut eristetään rustosta ja monistetaan. Toisessa leikkauksessa rustosoluja sisältävä solususpensio ruiskutetaan vauriopaikan päälle ommellun kalvon alle, jossa solut alkavat muodostaa uudisrustoa.

Julkaistu aiemmin artikkelissa Säämänen AM, Vasara A, Lammi MJ, Kiviranta I. Rustovamman kirurginen korjaaminen solusiirteiden ja biomateriaalien avulla. *Duodecim* 2008;124:1910–7, ja julkaistaan uudelleen Aikakauskirjan Duodecimissä luvalla.



Polven täysi liikeala sallitaan yleensä heti leikkauksen jälkeen. Kynnärsauvoja käytetään 8–12 viikkoa, ja vasta sen jälkeen sallitaan täyspainovaraus. Lihasharjoitteet aloitetaan varhain kuormittamattomin harjoittein ja eteneminen tapahtuu asteittain. Iskutyyppistä kuormitusta vältetään kuitenkin vuoden ajan.

Rustosolusiirtoja on tehty Suomessa jo vuodesta 1997. Menetelmää on käytetty pääasiassa laajojen rustovaurioiden hoitoon, ja siksi hoidettujen potilaiden kokonaismäärä on edelleen suhteellisen pieni, noin 300. Rustosolusiirteiden etuna on mahdollisuus hoitaa huomattavan laajoja vaurioalueita, joita muilla menetelmillä ei voida hoitaa. Ruotsalaisessa tutkimuksessa kahden vuoden kohdalla 85 % potilaista raportoi tuloksen olevan hyvä tai erinomainen, ja tämä tulos säilyi 5–11 vuoden seurannassa (12).

Soluterapioita on pyritty parantamaan kehittämällä menetelmiä, joilla soluviljelmästä voidaan valita parhaimmat rustoa tuottavat solut lopulliseen tuotteeseen (ChondroCelect) tai viljelemällä solut suoraan biomateriaaliin (MACI) (13).

Rustosolusiirteistä on käytettävissä neljä varsin pitkän ajan tuloksia sisältävää satunnaistettua vertailevaa kliinistä tutkimusta. Mosaiikkiplastiaan verrattuna rustosolusiirreteknikka vaikuttaa olevan parempi vaihtoehto vaurion ollessa kooltaan yli 4 cm<sup>2</sup> (14). ChondroCelect- ja MACI-tuotteita on verrattu mikromurtumatekniikkaan, mutta vaikka soluterapiaryhmien eduksi saatiin juuri ja juuri tilastollisesti merkitsevä ero kliinisissä tuloksissa, jää eron kliininen merkitys epäselväksi, varsinkin kun otetaan huomioon soluterapian korkeat kustannukset (15,16). Alkuperäistä soluviljelytekniikkaa ja mikromurtumaa vertailevan satunnaistetun kliinisen tutkimuksen pitkäaikaisseurannassa ei saatu eroa hoitoryhmien välille (17).

Britannian hoitosuosituksia laativa viranomaisen National Institute of Health and Care Excellence (NICE) on suosituksessaan todennut vuonna 2005, että rustosolusiirrehoitoja tulisi käyttää vain kliinisten tutkimusten yhteydessä, koska näyttö hoidon hyödyistä ei ole riittävää. Päivitetty suositus on tulossa, mutta alustavien tietojen mukaan linja ei ole muuttumassa. Suosituksissa tehtiin arvioita kustannusvaikuttavuudesta ja todettiin laatupainotteisen elinvuoden kustannusten nousevan kohtuuttoman korkeiksi soluterapian nykyhinnoilla.

## Mikromurtumat

Rustonalaisen luun rei'itys eli mikromurtumamenetelmä on edullinen ja suhteellisen helppo menetelmä, joka ei edellytä ennakkovalmistelua (kuva 2). Nivelen tähytyksen yhteydessä vaurioalueelta poistetaan tuhoutunut rustokudos ja rustonalaiseen luuhun tehdään naskalilla noin 2 mm:n suuruisia reikiä 3–4 mm:n välein. Tavoitteena on saada aikaan alueelle yhteys verenkäeseen hohkaluuhun, niin että korjausalueelle muodostuu hyttymä, joka sisältää mesenkyymikantasoluja ja kasvutekijöitä. Alueelle syntyy arpimaista säierustoa, ja useimmiten tämä helpottaa potilaan oireita.

Koska korjauskudoksen laatu on säierustoinen eikä vastaa alkuperäistä rustoa, sen kestävyttä on epäilty. Siksi mikromurtumatekniikkaa ei suositella suurten rustovaurioiden hoitoon. Kliinisissä tutkimuksissa solusiirteillä tai mikromurtumamenetelmällä hoidettujen potilaiden välillä ei juuri ole ollut eroja, kun vaurion koko on ollut alle 4 cm<sup>2</sup>. Tutkimuksissa on saatu viitteitä, että erittäin laajoissa vaurioissa solusiirteiden pitkäaikaiskestävyys on parempi, koska suurempi osa korjauskudoksesta on hyaliiniruston kaltaista; aiheesta on julkaistu tuore katsaus (13).

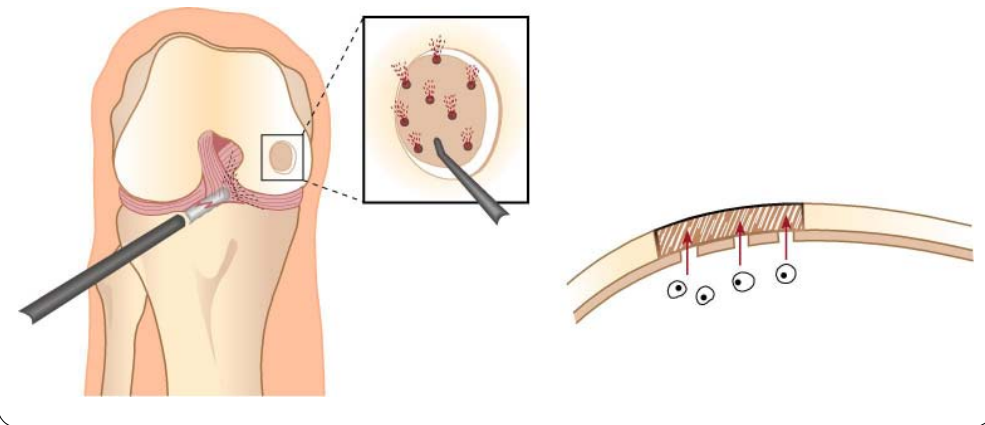
Vaikka mikromurtumamenetelmä on varsin laajassa käytössä pienten rustovaurioiden hoidossa, ei siitä, kuten muistakaan rustovaurioiden leikkaushoidoista, ole julkaistu tutkimuksia, joissa vertailuryhmänä olisivat potilaat, joiden rustovaurioihin ei ole tehty toimenpiteitä. Viiden vuoden seurannassa mikromurtumamenetelmällä hoidetuista potilaista 77 % oli tyytyväisiä ja korjauskudoksen todettiin peittäneen 23 %:lla; luvut olivat vastaavia kuin rustosolusiirrepotilailla (17).

Mikromurtumamenetelmällä korjausalueelle saatujen mesenkyymikantasolujen pysyvyyttä ja kasvua on pyritty edistämään liittämällä menetelmään vaurioalueen päälle liimattava tai ommeltava kalvo (autologous matrix-induced chondrogenesis, AMIC) (kuva 2). Tämä istute on useimmiten sian kollageenista valmistettu kalvo, jota käytetään nykyään myös rustosolusiirteiden peittona. Menetelmä on suhteellisen edullinen ja helppo, ja se onkin yleistynyt melko laajaan käyttöön laajojen vaurioiden hoidossa sekä epäonnistuneen aiemman korjauksen jälkeisessä hoidossa, vaikkakin siitä on vain yksi satunnaistettu tutkimus. Siinä vertailtiin pelk-

KUVA 2.

**Mikromurtumamenetelmässä rustovaurion pohja puhdistetaan ja rei'itetään. Tällöin muodostuu kasvutekijöitä ja kantasoluja sisältävä verihyytymä, joka muodostaa arpirustoa (A). Autologous matrix-induced chondrogenesis (AMIC) -menetelmässä rei'itetty pohja tämän jälkeen suojataan biohajoavalla kalvolla, jolloin korjauskudosta muodostavat kantasolut ja kasvutekijät pysyvät paremmin vaurioalueella (B).**

Julkaistu aiemmin artikkelissa Säämänen AM, Vasara A, Lammi MJ, Kiviranta I. Rustovaurion kirurginen korjaaminen solusiirteiden ja biomateriaalien avulla. *Duodecim* 2008;124:1910-7, ja julkaistaan uudelleen Aikakauskirjan Duodecimin luvalla.



kää mikromurtumamenetelmää ja kalvon yhdistämistä siihen 38 potilaan aineistossa, jossa keskimääräinen vaurion koko oli 3,4 cm<sup>2</sup> (2,1–6,6 cm<sup>2</sup>) (18). Potilaat jaettiin kolmeen ryhmään, joista yhdelle tehtiin pelkästään mikromurtumat, toisessa korjausalueen päälle liimattiin lisäksi kollageenikalvo ja kolmannessa kollageenikalvo ommeltiin paikalleen. Kaikissa ryhmissä nähtiin selvä paraneminen oireissa yhden ja kahden vuoden kohdalla, mutta merkitseviä eroja ryhmien välille ei tullut.

### Mosaiikkiplastia

Luu-rustosylinterisiirre eli mosaiikkiplastia tai osteokondraalinen autografti on paikallinen kokokudossiirre (kuva 3). Toimenpiteessä otetaan sylinterimäisellä poralla nivelen reunalueelta luuhun asti ulottuva pala, ja se siirretään vaurioalueelle.

Suhteellisen helppoutensa ja edullisuutensa vuoksi mosaiikkiplastia yleistyi aluksi paljon rustosolusiirrettä nopeammin. Tutkimukset ovat kuitenkin osoittaneet sylinterisiirteen sopivan lähinnä pieniin rustovaurioihin, jotka voidaan korjata yhdellä tai korkeintaan kahdella siirteellä. Nykyään menetelmää ei suositella yli 2 cm<sup>2</sup>:n kokoisten vaurioiden korjaamiseen. Seitsemän

vuoden seurannassa tuloksen arvioi olevan hyvä tai erinomainen 77 % potilaista, joilla korjattujen vaurioiden koko oli alle 2,5 cm<sup>2</sup> (19). Kymmenen vuoden seurannassa yli 4 cm<sup>2</sup>:n vaurioiden korjauksista on raportoitu pettäneen jopa 55 % ja pienempien vaurioiden korjauksista 14 % (14).

Mosaiikkiplastian ongelmia ovat siirteen luutumisongelmat ja kystien muodostuminen luuhun sylinterin alle sekä toisaalta ongelmat siirteen ottokohdassa. Lisäksi nivelpintojen saaminen samalle tasolle kaikilta sylinterin reunoilta on usein teknisesti haastavaa, erityisesti nivelen täyhystyksessä. Voimakas naputtelu aiheuttaa helposti soluvaurioita korjauskudoksen rustoon, ja tällöin siirrettävä nivelrusto voi tuhoutua. Näennäisestä helppoudestaan huolimatta toimenpide on siis teknisesti suhteellisen vaativa.

Vertailututkimusten mukaan sylinterisiirteen edut mikromurtumamenetelmään verrattuna ovat niukat ja näyttö on ristiriitaista (14). Sylinterisiirteen kliininen käyttö rajoittuu siksi lähinnä pinta-alaltaan pieniin nivelrustovaurioihin, joihin liittyy syvä rustonalaisen luun vaurio.

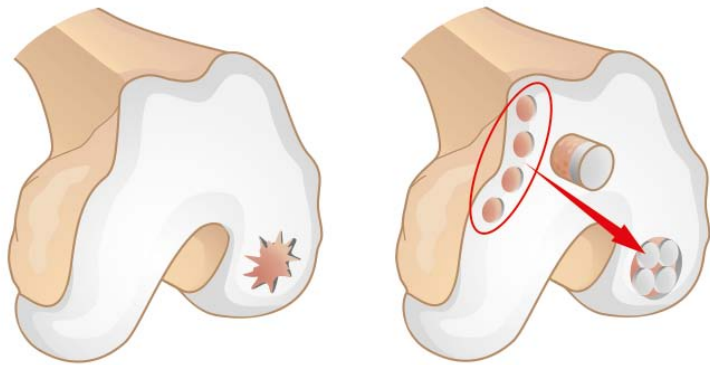
### Allograftit

Kiinnostus tuoreiden allograftien käyttöön suurien rusto-luupuutosten korjauksessa on lisää-

KUVA 3.

### Mosaikkiplastia eli luu-rustosylinterisiirre muodostuu terveestä rustosta otetuista luu-rustosylintereistä, jotka siirretään vaurioalueelle.

Julkaistu aiemmin artikkelissa Kiviranta I, Vasara A. Nivelrustovaurioiden nykyhoito – kokeilusta käytäntöön. Duodecim 2004;120:1071–80 ja julkaistaan uudelleen Aikakauskirjan Duodecimin luvalla.



tynyt. Pakastetuilla allograafteilla ei saada hyvää tulosta, sillä siirteen pakastuksen yhteydessä rustosolut kuolevat. Tuoreallograftoja käytettäessä tulokset sen sijaan ovat olleet hyviä. Menetelmää on käytetty jo pitkään Pohjois-Amerikassa, ja Torontossa sijaitsevassa yksikössä kokeilusta on yli 20 vuoden ajalta (20,21). Suomessa tuoreallograftimenetelmää on käytetty vuodesta 2012 alkaen. Siirteiden suurin toimittaja on kudospankki Regea.

Tuoreallograftoja on käytetty suurina, halkaisijaltaan 20–35 mm:n sylintereinä, vapaasti irrotettuina reiden tai säären nivelnastan kokoisina siirteinä tai korvaamaan jopa nivelen liukupareja ylempässä nilkkanivelessä tai polvilumpion ja reiden välisessä nivelessä (kuva 4). Siirteistä on kokemuksia myös lonkkanivelen korjauksessa. Menetelmän katsotaan sopivan laajojen rusto-luuvaurioiden hoitoon sekä aiemman epäonnistuneen korjaustoimenpiteen korjaukseen. Hoidon kustannukset ovat samaa luokkaa kuin rustosolusiirteiden ja erikoistekonivelten.

Allograftilla on mahdollista hoitaa hyvinkin vaikeita nuorten ihmisten nivelvaurioita, joihin vaihtoehtona olisi lähinnä tekonivelleikkaus. Tyypilliset tapaukset ovat laajoja osteochondritis dissecans -vaurioita, niveleen kohdistuneiden murtumien jälkitiloja tai erityistapauksissa myös osteonekroosialueita. Tällaiset vauriot

ovat varsin harvinaisia, ja siksi siirteiden rajallinen saatavuuskaan ei ole suuri ongelma.

Menetelmän tehosta ei ole vertailututkimuksia ja käyttökokemukset Euroopassa ovat vähäiset. Pohjois-Amerikasta julkaistujen potilassarjojen tuloksien perusteella menetelmä näyttää varsin lupaavalta haastavien vaurioiden hoidossa. Tuloksia tulisi seurata myös Euroopassa, ja siksi menetelmää tulisi käyttää lähinnä yliopistosairaaloissa.

### Mesenkymikantasolut

Tuorein kiinnostuksen kohde rustovaurioiden korjaukseen pyrkivässä tutkimustyössä ovat mesenkymikantasolut. Esimerkiksi subkondraaliseen luuhun kohdistuvien toimenpiteiden hyödyn katsotaan perustuvan juuri kantasolujen tuottamaan korjausvaikutukseen. Myös soluterapiahoitoja kehitetään nyt viljeltyjen mesenkymikantasolujen pohjalta.

Mesenkymikantasoluja voidaan eristää luudinaspiraattista, rasvakudoksesta tai napanuorasta. Kantasoluja käytettäessä voidaan välttää invasiivinen ja rustoa vaurioitava rustobiopsia, mutta lisäksi mesenkymikantasolujen on toivottu muodostavan rustoa paremmin kuin rustosolusiirre.

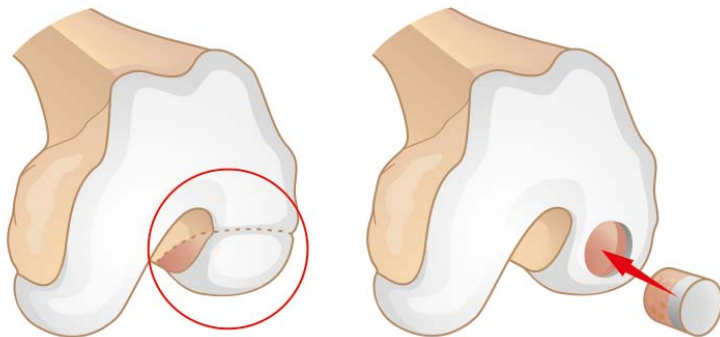
Ensimmäisenä markkinoille on tullut Yhdysvalloissa allogeenisiiin napanuoraperäisiin mesenkymikantasoluihin perustuva tuote (Cartistem, Medi-Post). Siitä on vasta vähän kliinisiä julkaisuja; käytännössä ollaan vielä tutkimusasteella. Mesenkymikantasoluihin perustuvia nivelrustovaurion soluterapiatuotteita ei ole vielä Suomessa markkinoilla.

### Biomateriaalit

Rustovaurioiden korjaukseen käytettävien istutemateriaalien kehitystyö on vilkasta. Hoidon kustannusten laskemiseksi pyrkimyksenä on ollut kehittää myös istutteita, joihin ei tarvitsisi lisätä ulkopuolisia soluja. Istutemateriaaleja onkin käytetty sekä solujen kanssa että ilman. Joissakin koe-eläintutkimuksissa on näyttänyt siltä, että solut parantaisivat korjauskudosta, mutta sellaisia kliinisiä vertailevia tutkimuksia ei ole, joissa samaa istutemateriaalia olisi vertailtu solujen kanssa ja ilman soluja (22). Useimmiten istutteita käytetään yhdessä jonkin sellaisen menetelmän kanssa, joka mahdollistaa omien kantasolujen rekrytoinnin vaurioalueelle luuytimestä.

KUVA 4.

Tuoreella allograftisiirteellä (fresh osteochondral allograft, FOCA) voidaan hoitaa suuria luu-rustopuutoksia käyttäen joko vapaamuotoisia nivelkappaleita (A) tai suuria luu-rustosylintereitä (B).



Käytettävissä on ainakin sian tyyppin I ja III kollageeneista muodostettu huopa (Chondroglide), jota käytetään Suomessa yleisimmin rustosoliirteiden ja mikromurtumamenetelmän yhteydessä (AMIC). Lisäksi käytössä on ainakin hyaluronaanin bentsyyliesteistä tehty huopa (Hyalofast) sekä polyglykolin ja hyaluronihapon yhdistelmä (Chondrotissue). Osteokondraalisten vaurioiden korjaamiseen tarjolla on kerrostettuja biomateriaaleja, joissa eri kerrosten tarkoituksena on ohjata kudoksen erikoistumista rustoksi ja luuksi.

Tämän alan tutkimus on markkinavetoista, ja tutkimusvaiheessa olevia materiaaleja on runsaasti, mutta näyttö tuotteiden hyödyistä on vähäistä. Rustovaurioiden täytöstä luunkorvikkeilla ei ole kliinistä tutkimusnäyttöä.

#### Tutkimustyötä tarvitaan

Vaikka uusia nivelrustovaurioiden korjausmenetelmiä on tullut käyttöön, kliiniset hoidot eivät ole kovin paljon edistyneet eikä mikään yksittäinen menetelmä ole ratkaissut rustovaurioiden hoitoa. Edenneen nivelrikon biologisesta hoidosta ollaan vielä kaukana. Alan perustutkimus on kuitenkin vilkasta, ja biomateriaaleista, kantasoluista ja itse rustosta on saatu paljon tietoa. Kliinisen tutkimuksen haasteita ovat potilasryhmien heterogeisuus, vaurioiden vaihteleva oireilu, tuntematon luonnollinen taudinkulku ja todellisen vaikutuksen näkyminen

vasta yli kymmenen vuoden kuluttua korjauksesta.

Solusiirteisiin perustuvia hoitomuotoja kehitetään jatkuvasti lisää, ja kantasolusiirretuotteiden odotetaan tuovan edistysaskeleita hoitoihin. Nykyiset tiukat säädökset johtavat kuitenkin erittäin korkeisiin valmistuskustannuksiin. Koska rustosoliirteiden mahdollinen hyöty yksinkertaisempiin ja edullisempiin hoitovaihtoehtoihin nähden on vähäinen, ei rustosoliirteitä voida suositella laajamittaiseen kliiniseen käyttöön. Nuorten potilaiden laajojen vaurioiden hoidossa ne kannattaa kuitenkin muistaa.

Rustovaurioiden hoidon tehon arvioimiseksi tarvitaan lumekontrolloituja tutkimuksia. Lisäksi on syytä selvittää, helpottuvatko pieniin vaurioihin liittyvät oireet ilman leikkaushoitoa. Esimerkiksi yleisesti käytössä olevasta mikromurtumamenetelmästä pienten rustovaurioiden hoidossa ei ole vertailututkimuksia, joten vankkaa tutkimusnäyttöä hoidon tehosta ei ole. Tämänkin hoitomenetelmän kohdalla on toteutunut Buxtonin laki, jonka mukaan uuden hoitomenetelmän tarkka arviointi on aina liian aikaista – kunnes sen huomataan olevan jo liian myöhäistä toteutettavaksi.

Magneettikuvausten yleistyessä sattumalöydöksinä todettujen oireettomien rustovaurioiden määrä on lisääntynyt. Suurimmalla osalla yli 50-vuotiaista on jonkinlaisia alkavia nivelrikkomuutoksia nähtävissä magneetikuvassa, vaikka tavanomaisessa polven röntgenkuvassa muutoksia ei näy (23). Rustovaurioiden tiedetään lisäävän myöhemmän nivelrikon riskiä, mutta kuinka paljon, on edelleen epäselvää. Näyttää siltä, että osalla potilaista tilanne voi olla hyvinkin rauhallinen pitkään ja edetä tuskin lainkaan. Nykytiedon valossa sattumalöydöksenä todettujen rustovaurioiden operatiivinen hoito ei ole perusteltua. Myöskään nivelrikkomuutosten hoidolle rustonkorjausmenetelmin ei ole perusteita.

Olisikin tärkeää löytää sellaiset potilaat, jotka voisivat hyötyä rustovaurioiden korjaushoidosta. Erityisesti nuorten potilaiden laajoja vamma-peräisiä rustovaurioita, jotka aiheuttavat selviä oireita, voidaan hoitaa useilla menetelmillä. Oikean hoitomuodon valinta edellyttää ajantasaisista tietoa sekä kokemusta rustovaurioiden hoidosta. Uusien hoitomenetelmien käytön tulisi mieluiten tapahtua osana tutkimustyötä, jotta kokemuksen lisäksi myös todellinen tieto hoidoista karttuu. ●

#### English summary

[www.laakarilehti.fi](http://www.laakarilehti.fi)

› in english

Operative treatment of cartilage lesions of the knee

**ANNA VASARA**

M.D., Ph.D.  
Orthopaedics and Traumatology,  
Helsinki University Hospital  
E-mail: anna.vasara@hus.fi

**TEEMU PAAATELA**

M.D.  
Orthopaedics and Traumatology,  
Helsinki University Hospital

**ILKKA KIVIRANTA**

M.D., Ph.D., Professor of  
Orthopaedics and Traumatology  
University of Helsinki and Helsinki  
University Hospital

# Operative treatment of cartilage lesions of the knee

There has been a lot of research on cartilage repair during the past 20 years since the development of autologous chondrocyte implantation and mosaicplasty. However, no single procedure has provided an overall solution for cartilage repair. This article presents the current methods for operative treatment of lesions of articular cartilage. There are several methods that can be used for young (< 40 years) patients with traumatic cartilage lesions with significant and enduring symptoms. Autologous chondrocyte implantation has shown durable long-term effects but little advantage compared to other methods in small and medium size lesions. For large cartilage lesions chondrocyte implantation or allograft osteochondral grafts can be used. Mosaicplasty has been shown to be suitable for small lesions. Microfracture and its combination with a collagen material (AMIC) are used for small and mid-sized lesions. New research is seeking novel methods using different biomaterials or mesenchymal stem cells. These treatments are still mostly experimental. Treatment of asymptomatic lesions should be avoided as they are a common finding and the natural course of cartilage lesions is not yet determined. Cartilage repair techniques are not useful in osteoarthritic lesions.