

<https://helda.helsinki.fi>

Keuhkojen ohutleiketietokonetomografian käyttöaiheet ja diagnostiikka

LAURI, HELENA

2017

LAURI , HELENA 2017 , ' Keuhkojen ohutleiketietokonetomografian käyttöaiheet ja diagnostiikka ' , Duodecim , Vuosikerta. 133 , Nro 6 , Sivut 549-556 . <
<http://www.duodecimlehti.fi/api/pdf/duo13619> >

<http://hdl.handle.net/10138/237182>

publishedVersion

Downloaded from Helda, University of Helsinki institutional repository.

This is an electronic reprint of the original article.

This reprint may differ from the original in pagination and typographic detail.

Please cite the original version.

Helena Lauri

Keuhkojen ohutleiketietokonetomografian käyttöaiheet ja diagnostiikka

Ohutleiketietokonetomografia (HRTT) on keuhkokuva tarkempi tutkimusmenetelmä keuhkokudoksen ja ilmäteiden sairauksien diagnostiikassa ja seurannassa. Nykyisillä tietokonetomografialaitteilla on mahdollista kuvata koko keuhkokudoksen kattava volyyymi-HRTT. Myös varjoainetehosteisista rintakehän tai koko vartalon alueen TT-kuvauksista on mahdollista rakentaa HRTT-leikkeet. Keuhkojen HRTT:tä voidaan käyttää sekä akuuttien että kroonisempien keuhkokudoksen ja ilmäteiden diffuusien sairauksien diagnosoimiseen. Tunnetuimpia HRTT:n käyttöaihteita lienevät idiopaattiset interstitiaaliset pneumoniat, kuten idiopaattinen keuhkofibroosi. Ohutleiketietokonetomografialla on vakiintunut asema myös pölykeuhkojen, esimerkiksi asbestipölykeuhkon diagnostiikassa. Akuutimpia HRTT:n käyttöaihteita ovat erilaiset tulehdukset, lääkeainereaktiot ja diffuusi alveolivaurio. Keuhkojen HRTT:tä tulkitessa anamneesi on keskeisessä osassa, koska kuvantamislöydös yksinään on usein epäspesifinen. Siksi hyvä lähete on tärkeä.

K euhkojen ohutleiketietokonetomografialla (HRTT) voidaan tarkentaa keuhkokuvasa nähtyä poikkeavaa löydöstä tai diagnosoida sairauksia, jotka eivät keuhkokuvasa näy. HRTT:ssä sekä keuhkojen anatomia että patologiset muutokset erottuvat huomattavasti keuhkokuvasa paremmin. TT:n saatavuus on hyvä, eikä ilman varjoainetta kuvattavalle HRTT:lle ole ehdottomia vasta-aihteita. Vaativinta keuhkojen HRTT-diagnostiikassa onkin yleensä kuvien tulkinta.

Mitä HRTT tarkoittaa?

Ohuen leikepaksuuden lisäksi HRTT:ssä olennaista on reunakorosteisen rekonstruktioalgoritmin käyttäminen. Reunakorostusta käytettäessä erilaiset rajapinnat erottuvat terävämmin. Käytännössä noin 1 mm:n leikepaksuus on riittävä, ja ohuempiakin leikkeitä on mahdollista rekonstruoida, mutta leikkeen ohentuessa myös kohina lisääntyy ja kuva muuttuu rakeiseksi. Myös reunakorostuksen käyttäminen huonontaa signaalin ja kohinan suhdetta, joten todelliset löydökset erottuvat huonommin, kun kuvan

rakeisuus lisääntyy (1). Riittävän kuvanlaadun saavuttamiseksi saatetaan tarvita suurempi sädeannos kuin paksumpia leikkeitä ja pehmeämpiä rekonstruktioalgoritmeja käytettäessä.

Ohuita leikkeitä ja reunakorostusta käyttämällä pystytään parhaiten erottamaan pienet ja kapeat rakenteet, kuten keuhkoputkien seinämät, keuhkojen lohkorajat ja paksuuntunut interstitium (keuhkon välikudos, respiratoristen yksiköiden ja hiussuoniston välitila). Verisuonten, keuhkoputkien ja pienten tiivistymien koko on luotettavammin arvioitavissa, koska ohuen leikkeen paksuus on lähempänä niiden omaa läpimittaa. Samoin keuhkokudoksen pienet tiiviyserot, jotka liittyvät esimerkiksi lievään keuhkolaajentumaan tai mattalasiivistymisiin, ovat paremmin havaittavissa (1).

Kvantamisprotokolla

Keuhkojen HRTT kuvataan syvässä sisäänhengityksessä selinmakuulla. Toisinaan painovoi- masta johtuvan keuhkokudoksen tiivistymisen aiheuttaman tulkintavaikeuden vuoksi on tarpeen tehdä kuvaus myös potilaan maatessa



TAULUKKO 1. Tyypillisiä HRTT-löydöksiä ja niiden aiheuttajia.

Löydös	Anatominen rakenne	Tyypillisiä aiheuttajia
Verkkomainen kuvioitus	Interstitium	Keuhkopöhö, lymfangiitti, epäspesifinen interstitiaalinen pneumonia (NSIP), tavallinen interstitiaalinen pneumonia (UIP)
Sentrilobulaariset nodulukset	Sentrilobulaarinen ilmatiehyt tai keuhkovaltimo ja ympäröivä kudos	Tulehdus, homepölykeuhko, respiratorinen bronkioliitti, alveolaarinen verenvuoto
Silmukuvioitus	Sentrilobulaarinen ilmatiehyt ja ympäröivä kudos	Tulehdus (esim. tuberkuloosi tai mykoplasma)
Perilymfaattiset nodulukset	Interstitiumin imutiet	Sarkoidoosi, lymfangiitti, intraparenkymaalinen imusolmuke
Satunnaisesti jakautuvat nodulukset	Ei erityistä anatomista rakennetta	Metastasointi, miliaarinen tuberkuloosi
Mattalasi-tiivistymä	Alveolit	Keuhkopöhö, tulehdus, alveolaarinen verenvuoto
”Crazy paving”	Interstitium ja alveolit	<i>Pneumocystis jirovecii</i> -keuhkokuume, diffuusi alveolivaurio (DAD), NSIP
Konsolidaatio	Alveolit	Tulehdus (esim. pneumokokin aiheuttama), keuhkopöhö, alveolaarinen verenvuoto, adenokarsinooma, kryptogeeninen organisoituva pneumonia (COP)
Mosaikki-perfusio	Ilmatiet tai keuhkovaltimot	Krooninen keuhkoembolia, ahtauttava bronkioliitti
Kystat	Perifeeriset ilmatiet	Lymfangiomyomatoosi, langerhansin soluhistiosytoosi, lymfocyttinen interstitiaalinen pneumonia (LIP)

vatsallaan. Ilmasalpausta epäiltäessä kuvataan lisäksi leikkeet uloshengityksessä. Ilmapitoisen keuhkon ja muiden kudosten välisen luontaisen kontrastin vuoksi varjoainetta ei tarvita.

Tavanomaisesti keuhkojen HRTT:ssä on otettu noin 1 mm:n paksuiset aksiaalisuunnan leikkeet 10 mm:n välein tai harvemmin. Tällöin 90 % keuhkokudoksesta jää leikkeiden ulkopuolelle, mutta diffuuseissa keuhkokudoksen sairauksissa yksittäiset leikkeet eri kohdista keuhkoa voivat olla riittävät, ja säderasitus jää vähäisemmäksi kuin koko keuhkokudoksen kattavassa kuvauksessa (2). Harvoin leikkein kuvattu HRTT ei kuitenkaan sovellu yksittäisten paikallisten muutosten tutkimiseen tai esimerkiksi keuhkokasvaimen poissulkuun.

Volyymi-HRTT:ssä sen sijaan keuhkokudos ja ilmatiet kuvataan kattavasti, eikä mitään jää leikkeiden väliin. Mikäli kuvausarvot pidetään samoina kuin harvoin leikkein kuvatussa HRTT:ssä, säderasitus on moninkertainen, mutta kuvanlaatu optimoimalla sädeannosta on mahdollista pienentää. Leikkeistä on mahdollista rakentaa eri suuntien reformaatteja. Samasta datasta voidaan tehdä kuvapakkoja eri

leikepaksuuksilla ja rekonstruktioalgoritmeilla, jolloin keuhkoparenkyymin ja ilmäteiden lisäksi voidaan arvioida paremmin myös pehmytkudoksia, kuten imusolmukkeita (1).

Mikäli lähetteen kysymyksenasettelu edellyttää suonensisäisen varjoaineen käyttöä, voidaan HRTT-leikkeet usein rakentaa varjoainetehosteisesta kuvauksesta, jolloin vältetään erillisen HRTT-kuvauksen aiheuttamalta ylimääräiseltä säderasitukselta.

Kuvausprotokolla tulee valita potilaskohteisesti niin, että lähetteen asettamaan kysymykseen voidaan vastata. Radiologi on viime kädessä vastuussa oikeanlaisen kuvantamismenetelmän valinnasta.

HRTT-sanastoa ja löydöksiä

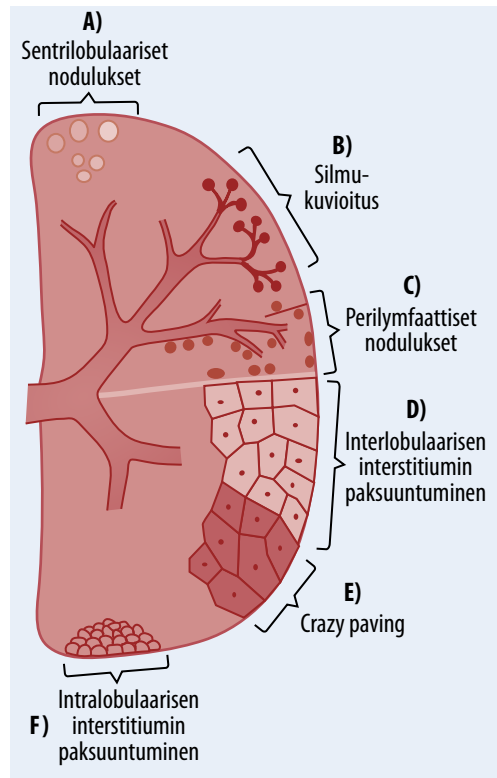
HRTT:ssä nähtävät muutokset voidaan ryhmitellä joko anatomisen rakenteen tai löydöksen tyypin mukaan. Juosteiset ja verkkomaiset muutokset liittyvät yleensä keuhkokudoksen interstitiumin paksuuntumiseen, kun taas diffuusimmat tiivistymät viittaavat useimmiten alveolitason poikkeavuuteen. Nodulaarisia muu-

toksia tavataan molemmissa. Joissakin keuhkokudoksen ja ilmäteiden sairauksissa keuhkokudos on normaalia harvempaa. Löydösten yleisimpiä aiheuttajia esitetään **TAULUKOSSA 1**.

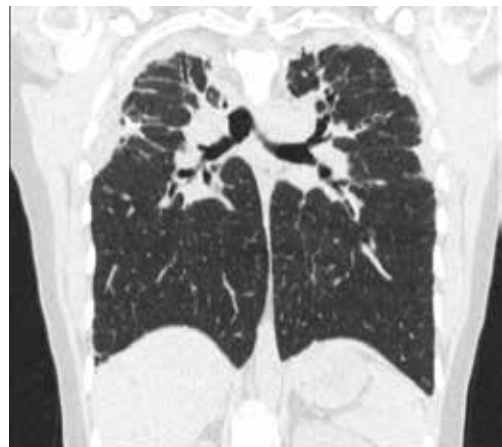
Juosteisista ja verkkomaisista löydöksistä tärkeimpiä ovat interstitiumin muutokset. Normaali-paksuinen interstitium ei HRTT:ssä erotu, mutta inter- tai intralobulaarisen interstitiumin paksuuntuminen aiheuttaa tyypillisesti verkkomaisen kuvioituksen (**KUVA 1**). Fibroosissa paksuuntuminen on epäsäännöllistä ja siihen liittyy usein viereisiä rakenteita, kuten keuhkoputkia deformaivaa vaikutusta (**KUVA 2**). Keuhkopöhhön, verenvuotoon ja tulehdukseen liittyvä interstitiumin paksuuntuminen on yleensä säännöllisempää ja palautuvaa (1).

Nodulaariset tiivistymät voidaan jakaa perilymfaattisiin, sentrilobulaarisiin ja satunnaisesti jakautuviin. Perilymfaattiset nodulukset ovat yleensä tarkkarajaisia ja sijaitsevat interstitiumin myötäisesti esimerkiksi lohkorajoissa (**KUVA 1**). Ylivoimaisesti yleisin perilymfaattisten nodulusten aiheuttaja on sarkoidoosi. Myös yleiset intraparenkymaaliset imusolmukkeet sijaitsevat perilymfaattisesti, mutta erotuksena diffuuseista noduluksista niitä nähdään tyypillisesti yksittäin tai muutamia kappaleita. Sentrilobulaaristen nodulusten yhteydessä erotusdiagnostisia vaihtoehtoja sen sijaan on huomattavasti enemmän. Sentrilobulaariset nodulukset ovat erillään keuhkopussista ja jakautuvat varsin tasaisin välein. Ne voivat olla hyvin tai huonosti rajautuvia, toisinaan täysin mattalasitasoisia (**KUVA 1**). Silmukuvioitus ("tree-in-bud") on sentrilobulaaristen nodulusten alatyyppejä, jossa nähdään noduluksia haarautuvien juosteiden päässä (**KUVA 1**). Silmukuvioitus liittyy käytännössä perifeeristen ilmäteiden sairauksiin, ja useimmiten niiden tulehdukseen. Satunnaisesti jakautuvat nodulukset sen sijaan eivät jakaudu minkään tietyn anatomisen rakenteen mukaisesti (1).

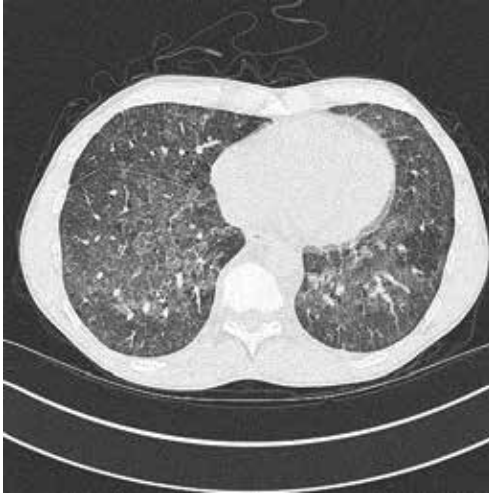Mattalasi- ja konsolidaattitasoiset noduluksia laaja-alaisemmat keuhkoparenkyymin tiivistymät edustavat yleensä alveolaarisia muutoksia. Mattalasiitiivistymällä tarkoitetaan diffuusia tai paikallista löydöstä, joka ei peitä alleen verisuonia ja keuhkoputkien seinämiä, jolloin alveolien ilmapitoisuus on vain osittain



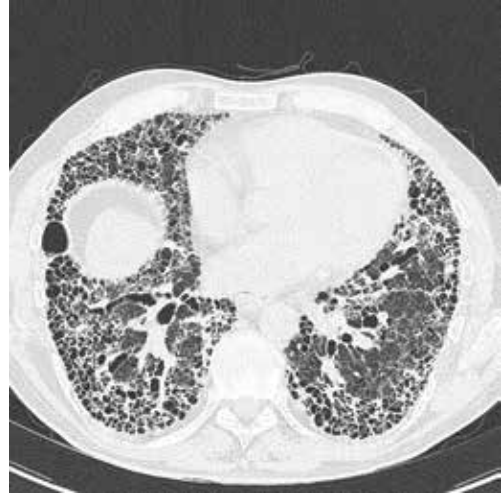KUVA 1. Kaavakuva HRTT:ssä nähtävistä muutoksista. A) Sentrilobulaariset nodulukset. B) Silmukuvioitus. C) Perilymfaattiset nodulukset. D) Interlobulaarisen interstitiumin paksuuntuminen. E) "Crazy paving", diffuusi mattalasitiivistymä ja verkkomainen kuvioitus. F) Intralobulaarisen interstitiumin paksuuntuminen.



KUVA 2. Idiopaattinen pleuroparenkymaalinen fibroelastoosi. Koronaalikuva, jossa nähdään keuhkopussin ja sen alaisen keuhkokudoksen kurovaa tiivistymä.



KUVA 3. *Pneumocystis jirovecii* aiheuttama keuhkokuume. HRTT-kuvassa nähdään "crazy paving" -muutosta eli mattalasitiivistymää ja interstitiumin paksuuntumiseen liittyvää verkkomaista kuvioitusta. Vasemman keuhkon alueella on sydämen sykkeestä aiheutuvaa liike-epäterävyyttä.



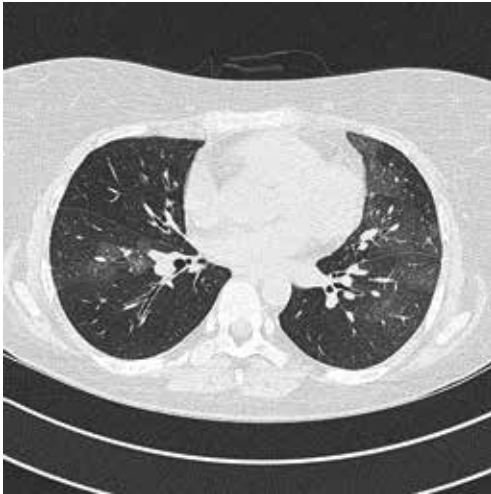
KUVA 4. Tavallisen interstitiaalisen pneumonian (UIP) tyyppinen keuhkofibroosi. Runsaasti hunajakennokystia, jotka painottuvat erityisesti keuhkojen alaosiin.

pienentynyt. Mattalasitiivistymä sinänsä on hyvin epäspesifinen löydös, ja sitä tavataan hyvin monissa akuuteissa ja kroonisissa keuhkosairauksissa. Mattalasitiivistymää voidaan tavata myös hyvin hienojakoisen, esimerkiksi fibroosiin liittyvän interstitiumin paksuuntumisen yhteydessä. Paikallisen mattalasitiivistymän, joka ei kuukausien seurannassa häviä, pitäisi puolestaan herättää epäily pahanlaatuisuudesta. "Crazy paving" -muutoksella tarkoitetaan löydöstä, jossa nähdään päällekkäin diffuusia mattalasitiivistymää ja verkkomaista kuvioitusta, eli löydöstä on sekä interstitiumissa että alveolaarisesti (**KUVAT 1 ja 3**) (1).

Konsolidaatiolla tarkoitetaan tilannetta, jossa keuhkokudoksen tiiviys peittää varjoaineetomassa kuvauksessa alleen verisuonet ja keuhkoputkien seinämät. Tällöin alveoleissa oleva ilma on kokonaan korvautunut jollain muulla, kuten nesteellä tai pahanlaatuisella kudoksella. Konsolidaation erotusdiagnostinen lista on pitkälti sama kuin mattalasitiivistymän (1). Mattalasitiivistymää ja konsolidaatiota esiintyy usein myös samanaikaisesti, ja mattalasitasoisena alkanut muutos voi kehittyä konsolidaatioksi. Parantuessaan konsolidaatio voi jälleen muuttua mattalasitiivistymäksi.

Keuhkokudoksen tiiviyttä vähentäviin tai sen tuhoutumista aiheuttaviin muutoksiin kuuluvat muun muassa keuhkolaajentuma, hunajakennokystat ja erilaiset kystiset keuhkosairaudet. Sentrilobulaarisessa keuhkolaajentumassa nähdään aluksi paikallisia harventuneita alueita, jotka voivat edetessään muuttua yhtenäisiksi. Panlobulaarisessa keuhkolaajentumassa tiiviiden väheneminen on alusta alkaen diffuusia, ja sitä voi olla vaikea havaita. Hunajakennokystia tavataan pitkälle edenneen keuhkofibroosin yhteydessä. Ne painottuvat yleensä keuhkopussin läheisyyteen, idiopaattisen keuhkofibroosin yhteydessä tyyppillisesti alalohkojen posteriorisiin osiin (**KUVA 4**). Varsinaisissa kystisissä keuhkosairauksissa tavataan joko ohut- tai paksuseinäisiä ilmapitoisia rakenteita, joilla on todellinen seinämä (1).

Myös ilmasalpauksen ja mosaiikkiperfuusion aiheuttamassa keuhkokudoksen tiiviiden vaihtelussa tummemmat alueet edustavat poikkeavaa keuhkoa (**KUVA 5**). Ilmasalpauksessa uloshengityskuvissa huonosti tiivistyvillä alueilla ilmasteiden tukkeutuminen aiheuttaa ilman huonomman tyhjentyksen, jolloin poikkeavat alueet näkyvät yli-ilmastoituneina. Ilmasalpauksen liittyy sekundaarisesti myös verenkierron



KUVA 5. Ahtauttava bronkioliitti. Uloshengityskuvissa nähdään laajoja ilmasalpausalueita, joihin liittyy keuhkoverisuonien kaventumistakin. Tummat alueet edustavat ilmasalpausta ja mosaikkiperfuusiota.

poikkeavuus: huonosti tuulettuvilla alueilla myös perfuusio heikkenee, ja verisuonet kaventuvat. Verisuonten kaventuminen normaalisti perfusoituneisiin alueisiin verrattuna havaitaan usein myös HRTT:ssä. Mikäli ei olla varmoja siitä, onko kyseessä mosaikkiperfuusio vai jokin muu keuhkokudoksen kirjavuus, voidaan löydöstä kutsua mosaikkikuvioitukseksi (1).

Löydöksissä on kuitenkin päällekkäisyyttä, ja monesti kuvissa nähdään samaan aikaan useita erityyppisiä muutoksia. Kuvantamislöydös yksinään ei useinkaan ole spesifinen vain yhdelle sairaudelle. Lähetteen esitiedot ovatkin keskeinen osa HRTT-kuvien tulkintaa: kymmeniä askivuosia tupakoineen kuvantamislöydös tulkitaan mahdollisesti eri tavoin kuin täysin tupakoimattoman. Keuhkokudoksen verenvuoto, tulehdus ja pöhö voivat aiheuttaa HRTT-kuviin hyvin samantapaisia muutoksia, mutta mikäli tiedetään, että potilaalla on ollut veriyskää, voidaan sanoa, että verenvuoto on kuvantamislöydöksen todennäköisin selitys. Myös vertailu aiempiin keuhkojen alueen kuvantamistutkimuksiin on oleellista, sillä useita kuukausia tai vuosia näkynyt mattalasitiivisyys on tuskin tulehduskellinen ja herättää pikemminkin syöpäpäilyä.

HRTT:n käyttöaiheita

Idiopaattisia interstitiaalisia pneumonioita diagnosoitaessa HRTT:llä on tärkeä osa etenkin idiopaattisen keuhkofibroosin diagnostiikassa (**TAULUKKO 2**). HRTT:ssä tavallisen interstitiaalisen pneumonian (UIP) tyyppinen löydös on viitteellinen, mutta ei spesifinen, idiopaattiselle keuhkofibroosille. Jos HRTT:ssä todetaan tyyppillinen basaalisesti ja keuhkopussinalaisesti painottuva fibroottinen verkkomainen kuvioitus ja hunajakennokystia, eikä lainkaan UIP:lle epätyypillisiä löydöksiä, on hyvin todennäköistä, että histologinen löydöskin vastaa UIP:tä eikä keuhkobiopsiaa tarvita (**KUVA 4**). UIP-tyyppinen kuvantamislöydös voidaan kuitenkin havaita myös asbestipölykeuhkon, kroonisen homepölykeuhkon ja sidekudossairauksiin liittyvien keuhkokudossairauksien yhteydessä, ja idiopaattisen keuhkofibroosin diagnoosi edellyttää niiden poissulkua (3).

Muista idiopaattisista interstitiaalisista pneumonioista yleisimpiä ovat epäspesifinen interstitiaalinen pneumonia (NSIP) ja kryptogeeninen organisoituva pneumonia (COP), joista ensimmäinen on toisinaan vaikea erottaa UIP:sta. NSIP:ssä havaitaan kuitenkin tyyppillisesti enemmän mattalasitiivistymää ja toisinaan keuhkopussinalaisen keuhkon säästymistä. COP:ssä puolestaan nähdään useimmi-

TAULUKKO 2. Idiopaattiset interstitiaaliset pneumoniat.

Tärkeimmät idiopaattiset interstitiaaliset pneumoniat

- Idiopaattinen keuhkofibroosi (IPF)
- Idiopaattinen epäspesifinen interstitiaalinen pneumonia (NSIP)
- Respiratorinen bronkioliitti ja interstitiaalinen pneumonia (RB-ILD)
- Deskvamatiivinen interstitiaalinen pneumonia (DIP)
- Kryptogeeninen organisoituva pneumonia (COP)
- Akuutti interstitiaalinen pneumonia (AIP)

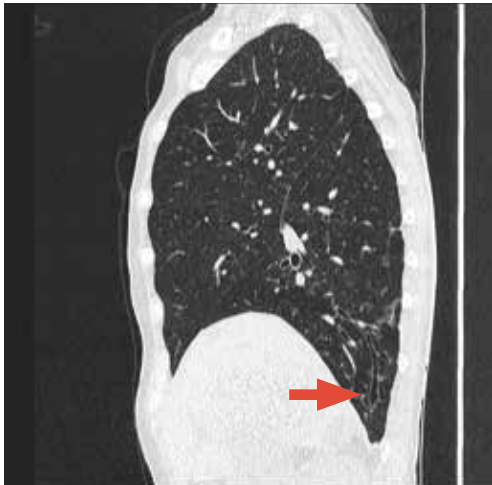
Harvinaiset idiopaattiset interstitiaaliset pneumoniat

- Idiopaattinen lymfosyyttinen interstitiaalinen pneumonia (LIP)
- Idiopaattinen pleuroparenkymaalinen fibroelastoosi (PPFE)

Luokittelemattomat idiopaattiset interstitiaaliset pneumoniat

ten perifeerisesti tai peribronkovaskulaarisesti painottuvia konsolidaatioita, joihin usein liittyy keuhkoputkien laajentumista. Myös perilobulaarinen tiiviys on varsin tyypillistä COP:lle. Idiopaattisten muotojen lisäksi näitä tavataan sekundaarisinakin muun muassa sidekudossairauksien ja lääkeainereaktioiden yhteydessä. Uusimmassa idiopaattisten interstitiaalisten pneumonioiden kansainvälisessä luokituksessa on ensimmäistä kertaa mukana myös idiopaattinen pleuroparenkymaalinen fibroelastoosi (**KUVA 2**), ylälohkopainotteinen keuhkopussin ja sen alaisen keuhkokudoksen fibroosi, joka aiheuttaa HRTT:ssä keuhkopussin myötäistä, rakenteita deformatiivaa konsolidatiivista tiiviyttä. Nämä muutokset aiheuttavat ylälohkojen tilavuuden pienentymistä ja traktiobronkiektasioita (4).

Tupakoivilla potilailla hyvin yleinen sattumalöydös HRTT:ssä on respiratorinen bronkioliitti, jossa havaitaan yleensä yläkenttäpainotteisesti epätarkkarajaisia sentrilobulaarisia noduluksia ja mahdollisesti mattalasiitivystymää. Respiratorisesta bronkioliitista ja interstitiaalisesta pneumoniasta (RB-ILD) puhutaan silloin, kun potilaalla on myös kliinisiä oireita ja löydöksiä. Tupakointiin liittyvät keuhkosairaudet muodostavat jatkumon, jonka toisessa päässä on harvinainen deskvamatiivinen interstitiaalinen pneumonia (DIP) (4).



KUVA 6. Bronkiektasioita sagittaalisuunnan HRTT-leikkeessä (nuoli).

Asbestipölykeuhkoepäilyssä on syytä käyttää vatsamakuulla kuvattuja HRTT-leikkeitä, koska lievät alkuvaiheen muutokset painottuvat tavallisesti keuhkojen dorsobasaalisiin osiin, joissa selinmakuulla tehdyissä HRTT-kuvissa on usein painovoimasta johtuvaa tiiviyttä. Alkuvaiheen asbestipölykeuhkossa todetaan tyypillisesti keuhkopussinalaisesti painottuvaa nukkamaista sekä hienojakoista juosteista ja verkomaista tiiviyttä, joka ei ehkä erotu lainkaan keuhkokuvassa (1). Asbestipölykeuhkossa yleisesti nähtävät parenkymijuosteet näyttäisivät liittyvän keuhkopussin muutoksiin ja saattavat ajan myötä kehittyä pyöröatelektaseiksi.

Tulehdukselliset muutokset. Tavanomaisen keuhkokuumeen diagnosoiminen ei yleensä vaadi TT:tä, mutta immuunipuutteisen potilaan opportunistisen mikrobin aiheuttamassa infektiossa se voi olla tarpeen. Esimerkiksi *Pneumocystis jirovecii*n aiheuttaman keuhkokuumeen tutkimisessa HRTT on keuhkokuvaa tarkempi väline (**KUVA 3**). Myös virus- ja sieniperäiset tulehdukset ovat usein luotettavammin arvioitavissa HRTT:llä. Tuberkuloosi-infektion diagnosointiin ei aina tarvita TT:tä, joka kuitenkin voi paljastaa keuhkokuvassa näkymättömiin jääviä muutoksia ja toisaalta auttaa erottamaan vanhat arpimuutokset aktiivisesta tulehduksesta (1).

Diffuusin alveolivaurion (DAD) tyyppistä kuvantamislöydöstä tavataan akuutin interstitiaalisen pneumonian (AIP) ja aikuisen akuutin hengitysvaikeusoireyhtymän (ARDS) yhteydessä (1). Alkuvaiheen diffuuseja alveolivauriomuutoksia, tyypillisesti mattalasiitivystymää ja ehkä konsolidaatiota, voi olla vaikea erottaa keuhkopöhostä ja alveolaarisesta verenvuodosta (5).

Keuhkojen tiiviyttä vähentävissä muutoksissa HRTT on ainoa kuvantamismenetelmä, jolla voidaan luotettavasti diagnosoida lievä keuhkolaajentuma tai kystiset keuhkosairaudet, joihin kuuluvat muun muassa langerhansinsoluhistiosytoosi, lymfangiomyomatoosi ja lymfosytaarinen interstitiaalinen keuhkokuume (LIP).

Volyymi-HRTT:n käyttöaiheita

Volyymikuvaaminen on teknisesti mahdollista kaikilla nykyisin käytössä olevilla monileike-

TT-laitteilla, mutta säderasituksen vuoksi nuorten potilaiden keuhkojen volyyymikuvaus on syytä rajoittaa tapauksiin, joissa volyyymi-HRTT:n arvioidaan antavan arvokasta lisätietoa tavanomaiseen HRTT:hen verrattuna.

Keuhkofibroosin diagnostiikassa volyyymi-HRTT:llä on tärkeä osa, koska sen avulla pystytään luotettavammin erottamaan fibroosin laajentamat keuhkoputket hunajakennokystista. Seurantakuvauksissa vanhan ja uuden löydöksen vertailu helpottuu, kun pystytään vertaamaan samoja leiketasoja (1). Tavanomaisen HRTT:n harvat leikkeet osuvat usein anatomisesti eri tasoihin eri kuvauskerroilla.

Bronkiektasoiden kuvantaminen on toinen keskeinen volyymikuvantamisen käyttöaihe. Tavanomaisessa HRTT:ssä keuhkoputket osuvat leiketasioihin eri suunnissa eivätkä ole seurattavissa koko matkaltaan. Etenkin lievät bronkiektasiat saattavat tällöin jäädä näkymättä. Volyyymi-HRTT:ssä kaikki keuhkoputket sen sijaan ovat seurattavissa koko matkaltaan, kulkusuunnastaan riippumatta (KUVA 6).

Mikäli HRTT-kuvat rakennetaan reformaatteina muusta, esimerkiksi rintakehän varjoainetehosteisesta tutkimuksesta, voidaan nämä reformaatit tehdä volyyymi-HRTT:nä ilman ylimääristä sädeannosta.

Virhelähteet

Keuhkojen HRTT-kuvia tulkittaessa arvioidaan aina samalla myös niiden teknistä onnistumista ja diagnostista luotettavuutta. Huonokuntoinen tai muuten huonosti yhteistyökykyinen potilas ei välttämättä ole noudattanut annettuja hengitysohjeita: sisäänhengitys ei ole ollut riittävän syvä tai potilas ei ole pidättänyt hengitystään koko kuvauksen ajan. Potilaan maata selällään alimmaksi jäävät keuhkojen osat ovat usein tiiviimmän näköisiä painovoiman vuoksi, ja samanaikainen vajaa sisäänhengitys korostaa tätä tiivistymistä. Sydämen sykkeestäkin aiheutuu usein paikallista liike-epätarkkuutta erityisesti lingulan ja vasemman alalohkon alueelle (KUVA 3) (1).

Vajaa sisäänhengitys ja liike-epätarkkuus aiheuttavat kuviin tyyppillisesti tiiviyyttä, jota voi olla vaikeaa erottaa todellisesta poikkeavasta

Ydinasiat

- ▶ Keuhkojen ohutleiketietokonetomografia (HRTT) on nykyisin mahdollista kuvata koko keuhkot kattavana volyyymi-HRTT:nä, jolloin tavanomaisesta HRTT:stä poiketen mitään ei jää leikkeiden väliin.
- ▶ HRTT-löydös yksinään on usein epäspesifinen ja erotusdiagnostisia vaihtoehtoja on useita.
- ▶ Keuhkojen HRTT:n tulkinnan onnistumiseen tarvitaan hyvä lähete ja riittävästi kokemusta.

löydöksestä tai joka voi peittää alleen muita muutoksia. Ilmateiden leveys ei ole välttämättä luotettavasti arvioitavissa silloin, kun sisäänhengitys ei ole riittävä tai kuvissa on liike-epäterävyttä. Huonosti onnistunut kuvaus ei välttämättä ole täysin epädiagnostinen, eikä kuvantamisesta ole yleensä syytä pidättäytyä kokonaan huonon yhteistyökyvyn vuoksi. Nyrkkisäänöksi sopii, että mitä vähäisempiä muutoksia etsitään, sitä parempi kuvanlaadun tulee olla.

Teknisesti onnistuneessa kuvauksessa virhelähteenä voi puolestaan olla vääriä löydösten tulkinta. Onnistunut HRTT-diagnostiikka edellyttääkin anamnestisten tietojen lisäksi sekä riittävää kokemusta että perehtyneisyyttä keuhkosairauksiin.

Lopuksi

Tulevaisuudessa volyyymi-HRTT:n käyttö todennäköisesti lisääntyy. Kuvantamistekniikan kehitymisestä huolimatta keuhkojen HRTT-löydökset ovat usein epäspesifisiä, ja niiden onnistunut tulkinta edellyttää sekä kokemusta että riittäviä esitietoja. ■

HELENA LAURI, LL, osastonlääkäri
HUS-Kuvantaminen, Meilahden röntgen

SIDONNAISUUDET

Luentopalkkio (Duodecim, Suomen Radiologiyhdistys ry, Tampereen lääkärisseura, Thoraxradiologiyhdistys), työsuhde (HUS-kuvantaminen)

KIRJALLISUUTTA

1. Webb WR, Müller NL, Naidich DP. High-resolution CT of the lung. 5. painos. Philadelphia: Wolters Kluwer Health 2015.
2. Mayo JR. CT evaluation of diffuse infiltrative lung disease: dose considerations and optimal technique. *J Thorac Imaging* 2009;24:252–9.
3. Raghu G, Collard HR, Egan JJ, ym. An official ATS/ERS/JRS/ALAT statement: idiopathic pulmonary fibrosis: evidence-based guidelines for diagnosis and management. *Am J Respir Crit Care Med* 2011;183:788–824.
4. Travis WD, Costabel U, Hansell DM, ym. An official American Thoracic Society/European Respiratory Society statement: update of the international multidisciplinary classification of the idiopathic interstitial pneumonias. *Am J Respir Crit Care Med* 2013;188:733–48.
5. Lappi-Blanco E, Jartti A, Kahlos K, Kaarteenaho R. Diffuusi alveolivaurio ja organisoituva pneumonia. *Duodecim* 2014; 130:876–81.

SUMMARY

High-resolution CT of the lungs: indications and diagnosis

High-resolution computed tomography (HRCT) is a method of examination which is more precise than chest x-ray in the diagnosis and monitoring of diseases of the lung tissue and the airways. Modern CT equipment enables a volume HRCT scan covering the whole lung tissue. HRCT slices can also be constructed from contrast-enhanced CT scans of the chest or the whole body. HRCT of the lungs can be applied to the diagnosis of both acute and more chronic diffuse diseases of the lung tissue and the airways. The best-known indications for HRCT include idiopathic interstitial pneumonias, such as idiopathic pulmonary fibrosis. High-resolution computed tomography has also become established in the diagnostics of pneumoconiosis, such as asbestosis. More acute indications for HRCT include various inflammations, drug reactions and diffuse alveolar injury. Medical history plays a central role in the interpretation of lung HRCT, because a finding in imaging examination is often unspecific. A good test requisition is therefore important.