

<https://helda.helsinki.fi>

Veltoksi kipupiikistä

Hetemäki, livo

2017

Hetemäki , I 2017 , ' Veltoksi kipupiikistä ' , Duodecim , Vuosikerta. 133 , Nro 11 , Sivut 1103, 1105 . < <http://www.duodecimlehti.fi/api/pdf/duo13754> >

<http://hdl.handle.net/10138/297852>

publishedVersion

Downloaded from Helda, University of Helsinki institutional repository.

This is an electronic reprint of the original article.

This reprint may differ from the original in pagination and typographic detail.

Please cite the original version.



Veltoksi kipupiikistä

Kahdeksankymmentäseitsemänvuotias oma-toimisesti kotona asuva rouva hakeutui terveyskeskuspäivystykseen, kun hänen selkänsä oli kipeytynyt olympiakisoja ahkerasti seuratessa. Hän sairasti sepelvaltimotautia, vaikeahoitoista verenpainetautia, tyypin 2 diabetesta, keski-vaikeaa munuaisten vajaatoimintaa (glomerulusten suodatusnopeus, GFR 49 ml/min), lievää muistisairautta (MMSE-testitulos 25/30 pistettä), hypotyreoosia sekä kihtiä. Lääkelistalta löytyikin 19 eri valmistetta (**TAULUKKO 1**). Terveyskeskuspäivystäjä totesi potilaan selkälihakset kipeytyneiksi ja alaraajavoimat normaaleiksi. Hoidoksi määrättiin diklofenaakkia ja orfenadriinia lihakseen.

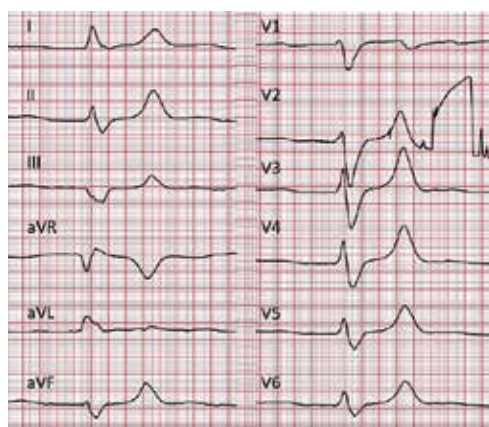
Pian lääkkeiden antamisen jälkeen potilaan kädet alkoivat täristä, ja reilun tunnin kuluttua hoitaja löysi potilaan odotusaulasta jalat kantamattomina. Lihashyökkös eteni, ja potilaan oli vaikeaa kannatella päätään, joten hänet siirrettiin sisätautien päivystykseen. Ruuhkatilanne viivytti potilaan esittelyä sisätautipäivystäjälle. Outo taudinkulku sekä poikkeava EKG (**KUVA**) saivat päivystäjän heti tutkimaan potilaan.

Potilas oli kolme tuntia tulehduskipulääkkeen antamisen jälkeen asiallinen ja orientoitunut, mutta hänen puheensa oli aavistuksen sammaltavaa. Kasvohermojen toiminta oli normaalia. Potilas pystyi puristamaan symmetrisesti ja heiluttamaan varpaitaan, mutta lihasvoimat olivat heikentyneet eikä hän pystynyt ollenkaan kannattelemaan raajojaan. Sydämen ja keuhkojen auskultaatiolöydös oli normaali, vatsa pehmeä ja iho siisti.

Potilaalle oli nopeasti kehittynyt yleinen lihashyökkös. Mikä häntä vaivasi? Vastaus sivulla 1105.

TAULUKKO 1. Potilaan säännöllisessä käytössä oleva lääkitys.

Atenololi
 Detemiiri-insuliini
 Enalapriili
 Furosemiidi
 Hydroklooriatsidi
 Hydroksokobalamiini
 Kaliumkloridi
 Kalsiumkarbonaatti
 Klopido greeli
 Kolekalsiferoli
 Lerkani di piini
 Linagliptiini
 Melatoniini
 Metformiini
 Mirtatsapiini
 Moksonidiini
 Pravastatiini
 Rivastigmiini
 Tyroksiini



KUVA. Potilaan EKG, V2-kytkennässä häiriö.



Veltoksi kipupiikistä

Potilaalla oli vakava hyperkalemia (9,5 mmol/l) sekä maitohappoasidoosi (pH 7,24). Hyperkalemian syyksi asidoosin ohella paljastui akuutisoitunut munuaisten vajaatoiminta (Krea 650) (TAULUKKO 2). Ensihoidoksi aloitettiin glukooosi-insuliini-infuusio. Potilaalle annettiin natriumpolystyreenisulfonaattia, kalsiumglukonaattia, furosemidia ja natriumbikarbonaattia, ja hänet siirrettiin yliopistosairaalaan dialyysia varten. Potilas toipui ja kotiutui kuntoutusjakson jälkeen.

Hyperkalemia on usein oireeton. Se voi aiheuttaa tärinää ja lihasheikkoutta, kuten potilaallamme. EKG:ssä hyperkalemia näkyy ensin T-aaltojen kohoamisena. Edetessään se levittää QRS-heilahdusta niin, että QRS-rakenne muistuttaa erehdyttävästi vasemman puolen haarakatkosta. Tämä olikin laitteen automaattinen tulkinta potilaan EKG:stä. Hyperkalemia voi myös aiheuttaa rytmihäiriöitä kammio-lisäläyönneistä bradykardiaan ja asystoliaan. Potilaan syketaajuus vaihtelikin välillä 35–100/min.

TAULUKKO 2. Potilaan laboratoriotutkimustuloksia.

Valtimoveren pH-arvo	7,24
Valtimoveren hiiliidioksidipaine (aB-pO ₂)	3,6 kPa
Valtimoveren happiosapaine (aB-pO ₂)	9,3 kPa
Valtimoveren emäsyylimäärä	–14,7 mmol/l
Valtimoveren standardibikarbonaatti (aB-HCO ₃ -St)	13 mmol/l
Plasman kaliumpitoisuus	9,5 mmol/l
Plasman natriumpitoisuus	137 mmol/l
Plasman ionisoituneen kalsiumin pitoisuus kun pH 7,4	1,21 mmol/l
Plasman glukosipitoisuus	5,5 mmol/l
Plasman laktaattipitoisuus	16,9 mmol/l
Krea	650

Hyperkalemian yleisin syy on kaliumin virtsaamisen väheneminen munuaisten vajaatoiminnan vuoksi. Poikkeava jakautuminen solunulkoiseen tilaan hyperglykemian, asidoosin tai harvinaisen perinnöllisen ionikanavamutaation seurauksena sekä lisääntynyt vapautuminen esimerkiksi hemolyyysin tai rhabdomyolyyysin yhteydessä voivat myös aiheuttaa hyperkalemiaa. Erotusdiagnostiikassa kannattaa muistaa näytteenoton yhteydessä tapahtuvasta hemolyyysistä aiheutuva pseudohyperkalemia.

Tarkemmassa anamneesissa kävi ilmi, että potilaalla oli ollut pidempään ripulia. Hän kielisi käyttäneensä tulehduskipulääkkeitä selkäkipuunsa. Ripulin aiheuttama kuivuminen oli johtanut potilaan munuaisten vajaatoiminnan pahenemiseen, joka yhdessä potilaan käyttämän metformiinin (2 g/vrk) kanssa puolestaan johti asidoosiin ja hyperkalemiaan. Tilanteeseen myötävaikuttivat kaliumlisä (2 g/vrk), enalapriili (40 mg/vrk), hydroklooritiatsidi (50 mg/vrk) ja furosemidi (40 mg/vrk). Selkäkipuun annettu tulehduskipulääkeruiskeromahti munuaisten verenkierron ja akutisoi tilanteen oireiseksi.

Kun lääkelista venyi toiselle sivulle, potilaan informoiminen mahdollisista haitoista korostuu entisestään. Potilaita kannattaa ohjeistaa tauottamaan metformiini ja säätämään diureettiannoksia kuivumista aiheuttavien tilojen yhteydessä. Sairastettu maitohappoasidoosi johtaa metformiinin elinikäiseen käyttökieltoon.

Vaikka terveyskeskuspäivystäjä ei voinutkaan aavistaa potilaan kriittistä munuaistilannetta, tulee monisairaiden vanhusten tulehduskipulääkityksessä olla äärimmäisen pidättyväinen erityisesti, jos taustalla on lieväkin munuaisten toiminnan heikentyminen. ■

IIVO HETEMÄKI, LL
Helsingin yliopisto