

<https://helda.helsinki.fi>

Gastroskopian koepalalöydösten kliininen merkitys

Ristikankare, Matti

2017

Ristikankare , M & Ristimäki , A 2017 , ' Gastroskopian koepalalöydösten kliininen merkitys ' , Suomen lääkärilehti , Vuosikerta. 72 , Nro 50-52 , Sivut 2975-2979 . < <http://www.fimnet.fi/cl/laakarilehti/pdf/2017/SLL502017-2975.pdf> >

<http://hdl.handle.net/10138/298215>

publishedVersion

Downloaded from Helda, University of Helsinki institutional repository.

This is an electronic reprint of the original article.

This reprint may differ from the original in pagination and typographic detail.

Please cite the original version.

MATTI RISTIKANKARE

LT, apulaisyliääkäri
Helsingin kaupunki, sosiaali- ja
terveystoimi, Laakson sisätautien
poliklinikka

ARI RISTIMÄKI

osastonyliääkäri, patologia
HUSLAB
professori, Helsingin
yliopisto, Medicum ja
tutkimusohjelmajohdaja

Gastroskopian koepalalöydösten kliininen merkitys

- Gastroskopian yhteydessä otetaan yleensä koepaloja.
- Yleislääkärin tulee tuntee premalignit, seuranta vaativat histologiset löydökset.
- Dysplasialöydös tai sen epäily vaatii yleensä seuranta tai jatkotoimenpiteitä.
- Barrettin ruokatorvi ja atrofien gastritti voivat olla premaligneja tiloja. Länsimaissa ei kuitenkaan ole saatu vakuuttavaa näyttöä niiden seurannan hyödyllisyydestä.

Gastroskopia on tärkeä diagnostinen menetelmä tutkittaessa yläruoansulatuskanavan sairauksia. Täyhystytutkimuksen yhteydessä on mahdollista ottaa näytepaloja sekä poistaa limakalvon kasvaimia. Makroskooppisten muutosalueiden lisäksi rutiininäytteet otetaan myös normaalin näköiseltä limakalvosta, etenkin jos tutkimus tehdään ensimmäistä kertaa eikä koepalojen otolle ole vasta-aiheita.

Näytepalat otetaan pohjukaissuolesta (duodenum), mahalaukun alaosaan (antrum) ja mahalaukun runko-osaan (corpus). Tuore konsensuslausuma suosittelee, että sekä antrumista että corpusista otetaan kummastakin kaksi koepalaa eri kohdista (1). Näistä yläruoansulatuskanavan eri osista otetut biopsiat tulee laittaa omiin purkkeihinsa, jotta paikalle ominainen histologia ja patologiset muutokset tulevat oikein tulkituiksi.

Rajalliset endoskopiaresurssit tulee kohdistaa tutkimuksesta todennäköisimmin hyötyville.

Potilas kuulee histologisen tuloksen yleensä hoidosta vastaavalta lääkäriltä, joka on usein yleislääkäri. Vaikka endoskopistin tulisi antaa tulkinta ja hoito-ohjeistus sekä makroskooppisista että mikroskooppisista löydöksistä, hoitavan lääkärinkin on tärkeää tietää tavallisimpien muutosten kliininen merkitys. Tässä katsauksessa käymme läpi gastroskopianäytteiden yleisimpiä histopatologisia löydöksiä, mutta emme käsittele pahanlaatuisia kasvaintauteja, koska ne edellyttävät käytännössä aina jatkotoimenpiteitä erikoissairaanhoidossa. Tavoitteenamme

on edistää rajallisten endoskopiaresurssien kohdistamista potilaille, jotka tutkimuksesta todennäköisimmin hyötyvät.

Termistöä: heterotopia, ektopia, metaplasia ja dysplasia

Yksi gastroskopiitutkimuksen keskeisistä tavoitteista on sulkea pois neoplastiset eli kasvaintaudit ja löytää sekä luokitella premaligneja dysplastisia muutoksia. Heterotopialla ja ektopialla tarkoitetaan normaalin kudoksen esiintymistä anatomisesti tavanomaisesta poikkeavassa paikassa. Kyseessä on yleensä harmiton löydös. Näin on esimerkiksi haimakudoksen esiintyessä mahalaukun seinämässä, mikä voidaan diagnosoida pelkän endoskooppisen näkymän perusteella.

Metaplasialla puolestaan tarkoitetaan erilais-tuneen kudoksen korvaantumista toisella erilais-tuneella, kyseiselle sijaintipaikalle epätyypillisellä kudoksella. Tämä liittyy usein krooniseen tulehdukseen, pitkäaikaiseen ärsytykseen tai toistuvaan limakalvovaurioon. Esimerkiksi distaalisen ruokatorven kerrostunut levyepiteeli voi muuntua intestinaaliseksi eli suolityypiseksi lieriöepiteeliksi refluksitaudin seurauksena. Vastaavasta on kyse, kun helicobakteerin infektoima mahalaukun epiteeli muuntuu suolityypiseksi. Muutoksen kliininen merkitys liittyy siihen yhdistyvään mahalaukun limakalvon atrofiaan sekä sen lokalisaatioon ja laajuuteen (1). Metaplasia ei ole neoplastinen muutos, mutta lisää kuitenkin syövän riskiä joissakin tilanteissa.

Sen sijaan dysplasia eli solujen kasvu- ja kypsymishäiriö on ruoansulatuskanavassa aina neoplastinen muutos. Se luokitellaan lievältä vaikeasteiseksi. On suositeltavaa, että kak-

KIRJALLISUUTTA

- 1 Malfertheiner P, Megraud F, O'Morain CA ym. Management of Helicobacter pylori infection—the Maastricht V/Florence Consensus Report. *Gut* 2017;66:6–30.
- 2 Salminen P, Räsänen J, Ristimäki A ym. Barrettin ruokatorven radiotaajuusablaatio – voiko ruokatorven adenokarsinooman riskiä vähentää? *Duodecim* 2014;130:557–64.
- 3 Vieth M, Mastracci L, Vakli N ym. Epithelial Thickness is a Marker of Gastroesophageal Reflux Disease. *Clin Gastroenterol Hepatol* 2016;14:1544–51.
- 4 Pohl H, Pech O, Arash H ym. Length of Barrett's oesophagus and cancer risk: implications from a large sample of patients with early oesophageal adenocarcinoma. *Gut* 2016;65:196–201.
- 5 Voutilainen M. Barrettin ruokatorven tähytysseuranta. *Duodecim* 2010;126:507–14.
- 6 Voutilainen M, Färkkilä M, Juhola M, Mecklin JP, Sipponen P. Complete and incomplete intestinal metaplasia at the oesophagogastric junction: prevalences and associations with endoscopic erosive oesophagitis and gastritis. *Gut* 1999;45:644–8.
- 7 Peura DA, Haber MM, Hunt B, Atkinson S. Helicobacter pylori-negative gastritis in erosive esophagitis, nonerosive reflux disease or functional dyspepsia patients. *J Clin Gastroenterol* 2010;44:180–5.
- 8 de Vries AC, van Grieken NC, Looman CW ym. Gastric cancer risk in patients with premalignant gastric lesions: a nationwide cohort study in the Netherlands. *Gastroenterology* 2008;134:945–52.
- 9 Dinis-Ribeiro M, Areia M, de Vries AC ym. Management of precancerous conditions and lesions in the stomach (MAPS): guideline from the European Society of Gastrointestinal Endoscopy (ESGE), European Helicobacter Study Group (EHS), European Society of Pathology (ESP), and the Sociedade Portuguesa de Endoscopia Digestiva (SPED). *Endoscopy* 2012;44:74–94.
- 10 Oksanen A, Veijola L, Korudanova B, Sipponen P, Sarna S, Rautelin H. Role of earlier gastroscopy in predicting findings on repeat gastroscopy in a population with a low H. pylori prevalence. *Scand J Gastroenterol* 2008;43:1044–9.

si patologian erikoislääkärinä diagnosoi (”kaksosluuku”) ruokatorven dysplasiat ja ns. mahalaukun litteät (ei-polypoottiset) dysplasiat (2). Esimerkiksi limakalvovaurioalueella tulehduksen vaurioittama epiteeli näyttää usein atyyppiseltä.

Mikäli patologi on epävarma dysplasian olemassaolosta, diagnoosiksi voidaan antaa tulehduksellinen atypia tai atypia lieriöepiteelissä (indefinitive for dysplasia). Tällöin, esim. kun muutos on ruokatorvessa, potilasta tulee hoitaa kahden kuukauden ajan kaksinkertaisella annoksella protonipumpun estäjää, minkä jälkeen tehdään kontrolliendoskopia ja otetaan uudet biopsiat (2). Joskus em. muutosten näennäinen parantuminen voi johtua myös uusien näytepalojen osumisesta olennaisten muutosalueitten ulkopuolelle (”sampling error”), jolloin yksi kontrolliendoskopia ei yleensä ole riittävä.

Premaligneiksi tulkittavien löydösten seuranta harkittaessa on huomioitava myös potilaan kokonaistilanne, mukaan lukien ikä ja mahdolliset perussairaudet. Endoskopiaseurantaan ei tule ottaa potilaita, jotka eivät tulisi kestämään tai haluamaan seurannan aikana kehittyvien muutosten mahdollisesti vaatimia invasiivisia toimenpiteitä (esim. vaikea muistisairaus, vaikea sydän- tai keuhkosairaus, laitoshoidossa oleva hauras vanhus).

Gastroskopian koepalalöydöksiä

Ruokatorvi

Refluksiesofagiitin diagnoosi perustuu endoskopiassa nähtäviin eroosiivisiin esofagiittijousteisiin, eivätkä näytepalat yleensä tuo lisäinformaatiota. Refluksitauti sen sijaan on usein, jopa puolessa tapauksista, ns. endoskopianegatiivinen. Tällöin taudin diagnoosi perustuu ensisijaisesti kliiniseen kuvaan, potilaan oireisiin ja hoitovasteeseen haponeritystä estävälle lääkitykselle. Mikroskooppisten tulehdusmuutosten esiintyminen ruokatorvessa on epäspesifinen löydös. Sille on pyritty luomaan histologisia kriteerejä, joista voi olla apua ei-erosiivista refluksitautia diagnosoitaessa (3).

Sen sijaan sieni-infektion (useimmiten Candida) ja virusinfektion (HSV1 ja CMV) diagnoosit perustuvat usein histologiseen tutkimukseen ja tarvittaessa sitä varmentaviin immunohistokemiallisiin värjäyksiin.

Barrettin esofaguksella tarkoitetaan ruokatorven levyepiteelin korvautumista maha- tai suoli-

tyyppisellä lieriöepiteelillä kroonisen happorefluksin seurauksena (gastrinen tai intestinaalinen metaplasia). Tämä on yleensä nähtävissä endoskooppisesti mahalaukku-ruokatorvilimakalvorajan ylöspäin siirtymisenä. Barrettin limakalvoon on yhdistetty lisääntynyt ruokatorven adenokarsinooman riski, ja muutoksen seurannasta onkin useita suosituksia. Käytännössä merkityksellinen löydös on intestinaalinen metaplasia. Gastrisen metaplasian merkitys seurannan kannalta on epäselvä, sillä siihen liittyvä karsinoomariski on pienempi (2).

Näyttöä seurannan vaikuttavuudesta adenokarsinoomakuolleisuuteen ei ole, vaan suositukset ovat pohjautuneet lähinnä asiantuntija-arvioihin. Järkevää ja kustannustehokasta seurantasuosituksista on kuitenkin vaikea antaa, koska vain ani harva heistä, joilla todetaan Barrettin ruokatorvi, sairastuu ruokatorven adenokarsinoomaan. Lisäksi valtaosalla syöpään sairastuneista ei ole tiedossa Barrettin limakalvomutosta, eivätkä he siksi ole seurannan piirissä.

Syöpäriski on riippuvainen Barrettin limakalvon pituudesta. Ns. pitkässä Barrettissa (muuntuneen limakalvon pituus > 3 cm) vuotuisesti transitoriskiksi on raportoitu 2,2 tapausta tuhatta potilasta kohti (4). Vaikka myös lyhyeen (1–3 cm) ja ultralyhyeen (< 1 cm) Barretttiin liittyy hieman lisääntynyt syövän esiintyvyys, transitoriski on niin pieni (0,3/1000 ja 0,1/1000), ettei ainakaan ultralyhyen Barrettin seuranta voi pitää perusteltuna. Mikäli Barrettin ruokatorven endoskooppiseen seurantaan päädytään, lienee perusteltua rajoittaa se vain pitkään Barretttiin.

Suomalaisessa katsauksessa alle 60-vuotiaille suositellaan kontrollitähystystä 5 vuoden kuluuttua (kuvio 1) (2). Riski ruokatorven adenokarsinoomaan on Suomessa kuitenkin verraten pieni, joten seurannan hyöty on kyseenalainen. Onkin ehdotettu, että se suunnattaisiin vain niille Barrett-potilaille, joilla todetaan lievääasteisia dysplastisia muutoksia (5). Vaikeassa dysplasiassa suositellaan seurannan sijasta muutosalueen käsittelemistä radiotaajuusablaatiolla (RFA) (2).

Lisäksi on huomioitava, että kardiassa mahalaukun lieriöepiteelin joukossa todettava intestinaalinen metaplasia on osoitus potilaan sairastamasta refluksitaudista tai helikobakteriigastritiista (6) eikä Barrettin ruokatorvesta. Tällöin seuranta ei tarvita.

SIDONNAISUDET

Matti Ristikankare ja Ari Ristimäki:
Ei sidonnaisuuksia.

Selvin käytäntö on, että patologi diagnosoi vain metaplasian ja sen tyyppin, koska löydöksen kliininen merkitys riippuu potilaan kokonaistilanteesta sekä muutoksen laajuudesta, lokalisatiosta (kardia vs. ruokatorvi) ja ruokatorvessa myös metaplasian tyyppistä (gastrinen vs. intestinaalinen). Näin klinikko voi ottaa kantaa siihen, onko kyseessä seurantaa vaativa Barrett-löydös.

Eosinofiilinen esofagiitti voi ilmetä nielemisvaikeutena tai epämääräisinä ruokatorvioireina. Tyypillinen potilas on nuori, ruoka-aineallergioista kärsivä mies. Endoskooppinen näkymä

Premalignien löydösten seuranta harkittaessa on huomioitava potilaan kokonaistilanne.

voi olla normaali, mutta yleensä siihen liittyy rengasmaisia poimuja tai limakalvon uurteisuutta.

Diagnoosi perustuu koepaloissa todettavaan eosinofiilisten tulehdussolujen ylimäärään ruokatorven limakalvolla. Mikäli eosinofiilistä esofagiittia epäillään, koepaloja tulee ottaa ruokatorvesta eri tasoilta, koska eosinofilia voi olla läiskittäistä. Myös refluksitautiin voi liittyä ruokatorven alaosan limakalvon eosinofiliaa, joten

näin rajoittunut esiintyminen ei yleensä riitä eosinofiilisen esofagiitin diagnosiin.

Mahalaukku

Gastriitti on yleisnimitys histologisesti todetulle tulehdusreaktiolle mahalaukun limakalvolla. Lievä krooninen, inaktiivinen gastriitti on yleinen (7), eikä sillä ole suoraa suhdetta potilaan kokemiin ylävatsaoireisiin. Toisaalta endoskooppisesti todettu limakalvon lievä punoitus tai muuten ärtynyt ulkonäkö korreloivat huonosti histologisesti todettuun gastriittiin. Lievä makroskooppinen löydös voi osoittautua histologialtaan täysin normaaliksi, ja toisaalta, tulehdusmuutoksia voi löytyä täysin normaalin näköiseltä limakalvosta.

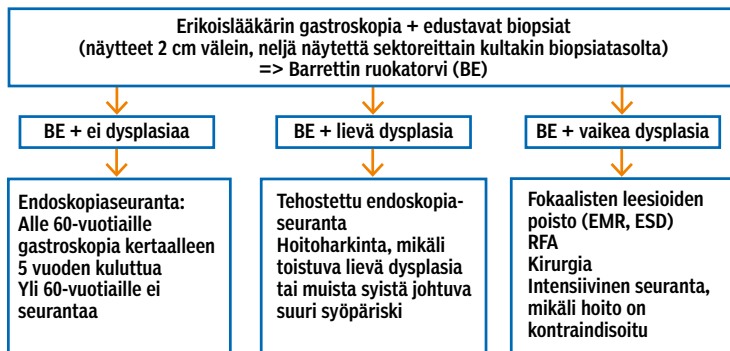
Helikobakteeri on yleisin syy koepaloissa todettavaan krooniseen aktiiviseen gastriittiin. Patologi arvioi aktiivisuutta neutrofiilisten leukosyyttien määrästä ja antaa arvion myös kroonisten tulehdussolujen määrästä. Helikobakteeria on aina syytä etsiä, mikäli patologi toteaa aktiivista gastriittia, vaikka löydös voi joskus harvoin johtua muustakin, kuten esimerkiksi tulehduskipulääkevauriosta tai Crohnin taudista. Voi myös olla, että potilas käyttää joko lääkärin tietäen tai tietämättä haponeristystä estäviä lääkkeitä tai antibiootteja. Tämä vaikeuttaa helikobakteerin histologista ja myös muuta diagnostiikkaa. Jotta bakteerin tunnistaminen onnistuisi parhaalla mahdollisella tavalla, protonipumpun estäjät tulisi tauottaa kahdeksi viikoksi ja antibiootit neljäksi ennen gastroskopiaa, mikäli gastroskopia tehdään gastriitti-indikaatiolla (1). Onnistuneen helikobakteerihäädön jälkeen neutrofiilinen tulehdusaktiivisuus väistyy nopeasti, mutta kroonisten tulehdussolujen määrä voi jäädä suurentuneeksi useiksi kuukausiksi – jopa yli vuodeksi.

Atrofisen gastriitin tärkein syy on pitkään kestänyt helikobakteerigastriitti, ja autoimmuunigastriitti taas on selvästi harvinaisempi syy kuin mitä aiemmin luultiin. Atrofisen gastriitti ja siihen liittyvä intestinaalinen metaplasia lisäävät riskiä sairastua mahalaukun syöpään. Laajassa hollantilaisessa tutkimuksessa (8) atrofisen gastriitin vuotuisiksi syöpäriskiksi viiden vuoden seurannassa raportoitiin 0,1 % ja intestinaalisen metaplasian 0,25 %. Lievässä tai keskivaikeassa dysplasiassa vuotuinen riski oli 0,6 % ja vaikeassa dysplasiassa 6 %. Toisaalta mahalaukun syöpä on monitekijäinen sairaus,

KUVIO 1.

Barrettin ruokatorven (BE) seurantasuositus (2).

RFA = radiotaajuusablaatio, EMR = endoskooppinen mukosaresektio, ESD = endoskooppinen submukosadisektio



ja sen ilmaantuvuus on länsimaissa merkittävästi vähenemässä.

Atrofisen gastritiin endoskopiaseurannan vaikeavuudesta mahasyövän kuolleisuuteen ei ole näyttöä länsimaista. Tilanne on siis vastaava kuin Barrett-seurannan ja ruokatorvisyövän kohdalla. Myös atrofian aiheuttaman syöpäriskin arvellaan liittyvän sen vaikeusasteeseen, laajuuteen ja lokalisatioon. Endoskopiaseuranta (3 vuoden välein) suositellaankin vain, mikäli potilaalla on todettu kohtalainen tai vaikea atrofia/intestinaalinen metaplasia sekä korpuksen että antrumien alueella (9) (taulukko1).

HYKS:n hoitosuosituksessa (2016) suositellaan kontrollitähystystä kertaalleen viiden vuoden kuluttua, mikäli korpuksen rajoittuva atrofia todetaan alle 40-vuotiaana. Seurantaan suhtaudutaan aktiivisemmin, mikäli potilaan ensimmäisen asteen sukulaisella on todettu mahalaukun syöpä. Helikobakteerin häätöhoidon on osoitettu olevan hyödyllistä myös

infektoituneilla potilailla, joilla on jo todettu atrofinen gastriitti tai dysplasiamuutos mahalaukun limakalvolla.

Atrofian funktionaalinen merkitys riippuu sen sijainnista ja vaikeusasteesta. Sekä korpuksessa että antrumissa se vähentää mahalaukun limakalvon haponeritystä. Siksi potilaan vatsavaivoja ei olekaan mielekästä yrittää hoitaa hapon eritystä estävällä lääkityksellä pitkälle edenneessä atrofisessa gastriitissa. Korpuksen atrofiaan voi liittyä B₁₂-vitamiinin imeytymishäiriö.

Paikallinen ja vähäinen intestinaalinen metaplasia antrumissa on varsin yleinen löydös, joka johtuu yleensä pitkään kestäneestä sappirefluksista eikä edellytä endoskopiaseuranta. Makroskooppisesti ja mikroskooppisesti normaalilla gastrokopiolla on hyvä ennustearvo, eikä toiminnallisista vatsavaivoista kärsivien potilaiden toistuvista gastrokopiaista ole hyötyä (10).

Fundusrauhaspolyyppeja (entiseltä nimeltään hamartomatoottinen kystapolyyppi) löytyy usein mahalaukusta, ja niille saattaa altistaa pitkäaikainen happosalpaajäläkitys. Ne ovat yleensä kliinisesti merkityksettömiä, eivätkä edellytä poistoa tai seuranta. Mikäli niihin liittyy dysplasiaa (harvinainen löydös) tai niitä on poikkeuksellisen runsaasti, familiaalinen adenomatoottinen polypoosi tulee sulkea pois kolonoskopiolla.

Mahalaukun hyperplastiset ja adenomatoottiset polyypit syntyvät yleensä kroonisen atrofisen gastritiin vaikutuksesta. Pieniä hyperplastisia polyyppejä ei tarvitse seurata, elleivät muut seurantakriteerit täyty. Suurikokoiset hyperplastiset polyypit (yli 2 cm) tulisi poistaa kokonaan, koska niissä voi olla dysplastisia muutoksia, jotka eivät aina tule ilmi biopsioissa. Adenomat

TAULUKKO 1.

Mahalaukun limakalvomuutosten seuranta (9).

Kaikilta potilailta testataan *Helicobacter pylori*, ja mikäli löydös on positiivinen, bakteeri häädetään.

¹NBI = Endoskooppinen kapeakaistakuvantaminen (narrow-band imaging)

²Mikäli dysplasiaan liittyy makroskooppinen leesio, tulee tämä poistaa

Löydös	Seurantagastroskopia (kromoendoskopia ja/tai NBI ¹ suositeltava)
Laaja-alainen atrofia ja/tai intestinaalinen metaplasia	3 vuoden kuluttua
Lievä dysplasia ilman makroskooppista leesiota	Alle 1 vuoden kuluttua
Vaikea dysplasia ilman makroskooppista leesiota	Välittömästi
Makroskooppinen leesio ² , jossa dysplasiaa	Luokitus ja poisto

TAULUKKO 2.

Joidenkin gastrokopian histopatologisten löydösten merkitys.

Toimenpiteitä yleensä vaativa löydös	Sivulöydös, joka ei vaadi spesifistä hoitoa	Joissakin tapauksissa seuranta aiheellinen
Dysplasia	Heterotopia	Ruokatorven intestinaalinen metaplasia (Barrettin ruokatorvi)
Eosinofiilinen esofagiitti	Antrumien paikallinen intestinaalinen metaplasia	Atrofisen gastritiitti
Aktiivinen gastriitti	Krooninen inaktiivinen gastriitti	
Pohjukaissuolen villusatrofia	Bulbuksen gastrinen metaplasia	
Pohjukaissuolen intraepiteliaalinen lymfocytoosi		

ovat neoplastisia muutoksia, jotka tulisi aina poistaa kokonaan, ensisijaisesti endoskooppisesti. Niitä esiintyy selvästi harvemmin mahalaukussa kuin paksusuolella.

Pohjukaissuoli

Suolinukkakato eli villusatrofia, joka liittyy keliakiaan, on pohjukaissuolen ylivoimaisesti tavallisin poikkeava löydös. Sen lisäksi tyypillisiä keliakiaan liittyviä histologisia löydöksiä ovat kryptahyperplasia eli kuopakkeiden pidentyminen sekä intraepiteliaalinen lymfocytoosi. Keliakiadiagnoosi edellyttää villusatrofian toteamista, mutta intraepiteliaalisten lymfocyttien ylimää-

se nähdään endoskooppisestikin monesti limakalvon nystermäisyytenä. Sitä pidetään seurauksena bulbuksen happokuormasta. Bulbuksen gastrinen metaplasia ei edellytä endoskooppista seuranta. Myös gastrinen heterotopia selittää melko usein pohjukaissuolen nystyisyyttä. Se on kliinisesti merkityksetön. Mikäli todetaan adenoomia, ne tulee poistaa kokonaan.

Giardiaasin osoittamiseksi gastroskopia ei yleensä ole tarpeen, vaikka tutkimuksen yhteydessä otettuja pohjukaissuolen näytepaloja pidetäänkin herkkänä menetelmänä alkueläimen tunnistamiseksi.

Lopuksi

Potilasta hoitavan yleislääkärin on hyvä ymmärtää keskeisimpien histologisten löydösten merkitys, vaikka endoskopistin tulisikin tulkita gastroskopian makroskooppinen ja mikroskooppinen löydös ja ottaa kantaa kontrollitähystyksen tarpeeseen (taulukko 2). On syytä muistaa, että dysplasia edellyttää yleensä endoskooppista seuranta, kun taas Barrettin ruokatorven ja atrofisen gastriitin seurannan tarpeeseen vaikuttavat muutoksen laajuus ja potilaan ikä. Premaligneiksi tulkittavien löydösten seuranta harkittaessa on otettava huomioon myös potilaan kokonaistilanne ja mahdolliset perussairaudet. ●

Mahasyöpäriskiä lisäävän atrofian merkittävien syy on pitkään kestänyt helicobakterigastriitti.

rä voi antaa vihjeen kehittymässä olevasta keliakiasta, sillä se voi ilmaantua jo ennen villusatrofiaa. Lymfocyttilymäärä ei kuitenkaan ole keliakialle spesifinen ilmiö, vaan sitä voidaan todeta myös epäspesifisenä löydöksenä tulehduskipulääkkeiden käytön yhteydessä tai immunologisena reaktiona muissa sairauksissa.

Gastrista metaplasiaa esiintyy usein pohjukaissuolen avartumassa eli bulbuksessa, jossa

English summary | www.laakarilehti.fi | in english
Histopathological findings in upper endoscopy

MATTI RISTIKANKARE
M.D., Ph.D., Associate Chief
Physician
Social Services and Health Care
Division, City of Helsinki
Outpatient Clinic of Internal
Diseases, Laakso Hospital

ARI RISTIMÄKI

Histopathological findings in upper endoscopy

Although the endoscopist should interpret both macroscopic and histologic findings of gastroscopy and give recommendations for treatment accordingly, the general practitioner ought to be familiar with the most common histological findings. The most important point is to identify precancerous conditions that require surveillance. Dysplastic lesions always require intervention or follow-up.

Patients with long-segment Barrett's oesophagus (> 3 cm) may benefit from surveillance after a 5-year interval. For shorter segment Barrett's oesophagus surveillance may not be useful. Eosinophilic oesophagitis may cause dysphagia. A typical patient is a young male suffering from food allergies.

For patients with extensive atrophic gastritis and/or intestinal metaplasia surveillance every 3 years is warranted. Intraepithelial lymphocytosis in the duodenum may occur before villous atrophy in coeliac disease.