

Kristofer Nyman ja Antti Markkola

Kilpirauhaskyhmyn kaikukuvaus ja ohutneulanäytteenoton aiheet

Kilpirauhaskyhmät ovat yleisiä kuvantamislöydöksiä, ja vain pieni osa näistä on pahanlaatuisia. Papillaarinen kilpirauhassyöpä on osin parantuneen diagnostiikan vuoksi selvästi lisääntynyt viime vuosikymmeninä, mutta kuolleisuus tautiin ei pienten kasvainten hyvän ennusteen vuoksi ole lisääntynyt. Radiologinen diagnostiikka on avainasemassa kilpirauhasmuutosten toteamisessa ja jatkotutkimusten käynnistämässä. Kaikukuvaus on luotettavin tapa arvioida kyhmyn syöpäriskiä, joka yhdessä muutoksen koon kanssa on perusta ohutneulanäytteen ottamiselle. Kansainvälisiin suosituksiin pohjautuvan ohutneulanäytesuosituksen tavoite on auttaa löytämään kliinisesti merkittävät kilpirauhassyövät ja vähentää turhia näytteenottoja.

Kilpirauhaskyhmät ovat normaalista kilpirauhasrakenteesta erottuvia muutoksia, joita todetaan usein oireettomilla potilailla. Kliinisesti palpoituvia kyhmyjä todetaan 5–10 %:lla väestöstä. Kilpirauhaskyhmien esiintyvyys lisääntyy iän myötä, ja ruumiinavaus- ja kaikukuvausaineistoissa kyhmien esiintyvyys on ollut jopa yli 60 %. Kilpirauhaskyhmyjä todetaan kaulan alueen kaikukuvauksessa usein sattumalöydöksenä. Yhä useammin näitä todetaan myös muiden radiologisten kuvantamismenetelmien eli tietokonetomografian, magneettikuvauksen ja positroniemissiotomografian sivulöydöksenä (1).

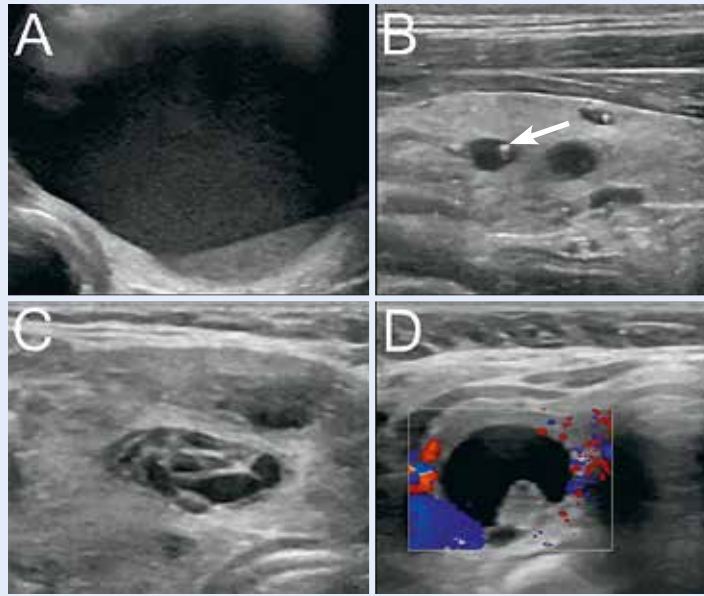
Yleisimpiä kilpirauhaskyhmyjä ovat kolloidikystat, adenoomat, hyperplasiakyhmät ja struumakyhmät (2). Multippeleita kyhmyjä voi esiintyä esimerkiksi monikyhmystruuman tai tyreoidiitin yhteydessä. Yksittäisen kilpirauhaskyhmyn syöpäriski on noin 5 %. Syöpäriskiä lisäävät muun muassa aiempi kaulan alueen sädehoito ja MEN 2 -oireyhtymä. Yleisimpiä kilpirauhassyöpiä ovat hyvin erilaistuneet papillaariset karsinomat, joita on noin 80 % kilpirauhassyövistä (3). Muut yleisimmät syöpätyypit ovat follikulaarinen (10 % kilpirauhassyövistä), medullaarinen (5 %) ja anaplastinen (1–2 %) karsinooma. Muun syövän etäpesäkkeet ja kilpirauhasen lymfooma ovat harvinaisia kilpirauhasen liittyviä syöpiä.

Papillaarisen kilpirauhassyövän esiintyvyys on kehittyneissä maissa lisääntynyt selvästi 50 viime vuoden aikana, vaikka kuolleisuus ei sen myötä olekaan lisääntynyt (4). Erityisesti ovat lisääntyneet pienet alle 2 cm:n kokoiset syövät, joiden havaitsemisessa kuvantamisen lisääntymisellä ja kuvantamismenetelmien kehityksellä on ollut olennainen rooli. Suomalaisessa ruumiinavausaineistossa pieniä, kliinisesti merkityksettömäksi jääneitä alle 1 cm:n kokoisia mikrokarsinomia on todettu jopa 36 %:lla vainajista (5). Seurantatutkimusten perusteella papillaaristen mikrokarsinomioiden luonnollinen ennuste ilman hoitoa on erittäin hyvä (6). Nykyiset kansainväliset hoitosuositukset suosivat pidättyvää hoitolinjaa pienelle (alle 1 cm:n kokoiselle) papillaariselle kilpirauhassyöväälle (7,8). Tämä vaikuttaa näytteenottokriteereihin, joiden tärkein tavoite on löytää kliinisesti merkittävät kilpirauhassyövät (7–9). Tuore suomalainen erilaistuneen kilpirauhassyövän hoito-ohjeisto on luettavissa Terveyskylä.fi:n ammattilaisosiossa.

Kilpirauhasen kaikukuvaus

Kilpirauhasen ja kaulan kaikukuvaus on kilpirauhasen ensisijainen kuvantamistutkimus. Kilpirauhasen toimintahäiriö on syytä sulkea pois laboratoriotutkimuksella ennen kliinisesti tode-

KUVA 1. Hyvänlaatuisia kystisiä kilpirauhasmuutoksia. **A)** Sakkaa sisältävä kysta. **B)** Pieniä kolloidikystia, joihin liittyy kaikuvahvistuman aiheuttava pistemäinen kolloidikide (nuoli). **C)** Ohuita väliseiniä sisältävä hunajakennomainen kysta. **D)** Kysta, johon liittyy verisuoneton kolloidikokkare.



tun kyhmyin kaikukuvausta. Kaikkien kilpirauhasmuutosten kaikukuvauksen yhteydessä on syytä tutkia myös kaulan imusolmukealueet, koska etenkin papillaarinen kilpirauhassyöpä metastasoi herkästi kaulalle. Kilpirauhaskyhmymien tutkimuksessa on syytä keskittyä syöpäriskin arviointiin. Kaikista kilpirauhaskyhmymistä arvioidaan ja pahanlaatuisuuteen viittaavista tai merkittävän kokoisista kyhmymistä raportoidaan seuraavat kuusi tärkeintä syöpäriskin vaikuttavaa ominaisuutta: 1) koostumus, 2) kaikurakenne, 3) muoto, 4) koko, 5) reunat ja 6) kalkkeumat (1). Muutoksen sijainnin raportointi riittävän tarkasti on tärkeää (oikea, vasen, istmus, ylä-, keski- tai alaosa).

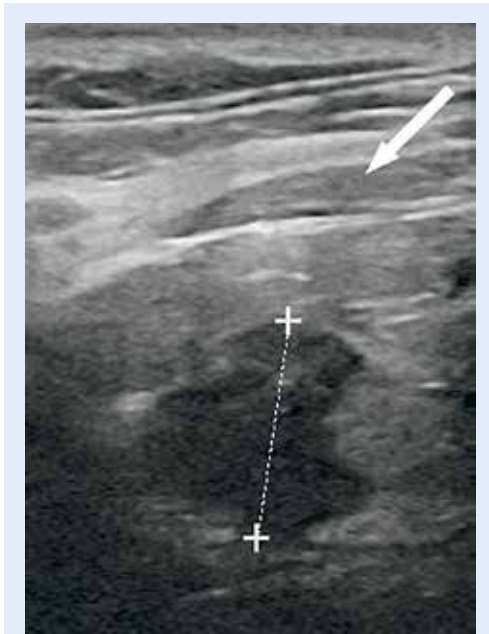Kyhmyin koostumus määrittää, koostuuko muutos pehmytkudoksesta (solidi) tai nesteestä (kystinen) vai sisältääkö se vaihtelevasti kumpaakin komponenttia (kystissolidi). Jos solidissa muutoksessa on vähäistä kystisyyttä, se luokitellaan solidiksi. Kystinen ja solidi muutos erotetaan yleensä kaikukuvassa helposti toisistaan. Joskus esimerkiksi verenpurkauman täyttämä kystinen muutos voi kuitenkin erehdyttävästi näyttää solidilta, jolloin väriddopplerikuvaus auttaa näiden erottamisessa. Suurin osa (80–90 %) kilpirauhassyövistä on solideja, mutta myös hyvänlaatuisista kilpirauhasmuutoksista suurin osa on solideja (7). Solidi kyhmy voi siis olla hyvän- tai pahanlaatuinen, mutta

muutosten yleisyyden vuoksi valtaosa näistä on hyvänlaatuisia.

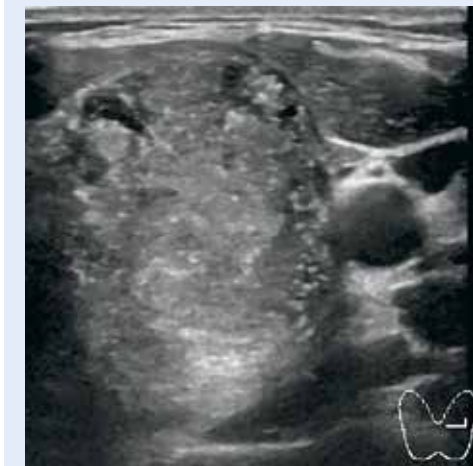Kystissolidit muutokset ovat useimmiten degeneroituneita struumakyyhmyjä. Huomioitavaa kuitenkin on, että papillaarisista syövästä noin 10 % on kystissolideja. Syövässä kystinen osa käsittää yleensä alle puolet muutoksesta, ja lisäksi muutokseen liittyy muita pahanlaatuisuuteen viittaavia piirteitä (7).

Puhtaasti kystiset kilpirauhasmuutokset ovat poikkeuksetta hyvänlaatuisia eikä neulanäytteen ottaminen niistä ole aiheellista (KUVA 1) (7,10). Paineoireiden helpottamiseksi oireista kystaa voidaan tarvittaessa tyhjentää. Kystat voivat sisältää väliseiniä, sakkaa (KUVA 1 A) ja seinämään liittyviä verisuonettomia kolloidikokkareita (KUVA 1 D). Pienissä kolloidikystissa todetaan usein tyyppilöydöksenä kaikuvahvistuman aiheuttava runsaskaikainen kolloidikide (KUVA 1 B). Runsaasti väliseiniä sisältävät hunajakennomaiset kystiset muutokset (KUVA 1 C) ovat käytännössä aina hyvänlaatuisia, jos rakenne käsittää yli 50 % muutoksesta (9). Muissakin tapauksissa syöpäriski on hyvin pieni, mutta silloin muutokset luokitellaan kystissolideiksi.

Kyhmyin kaikurakenne arvioidaan vertaamalla kyhmyin solidin osan vallitsevaa kaikurakennetta ympäröivään kilpirauhaskudokseen. Muutos luokitellaan niukka-, saman- tai runsaskaikaiseksi. Erityinen syöpäriski liittyy vah-



KUVA 2. Medullaarinen kilpirauhassyöpä. Solidi kilpirauhaskyhmä, joka on vahvasti niukkakaikuinen eli niukkakaikuisempi kuin kilpirauhasen edessä oleva strap-lihas (nuoli). Kyhmyssä on lisäksi ympäröivään kilpirauhaskudokseen työntyviä ulokkeita.



KUVA 3. Papillaarinen kilpirauhassyöpä. Solidi niukkakaikuinen kyhmä, jossa on lukuisia runsaskaikuisia mikrokalkkeja. Pahanlaatuisuuteen viittaa myös suurempi läpimitta etu-takasunnassa kuin sivusuunnassa.

vaan niukkakaikuisuuteen, jolloin kyhmä on kilpirauhasen etupuolella olevia strap-lihaksia (kieliluun alapuolisia lihaksia) niukkakaikui-

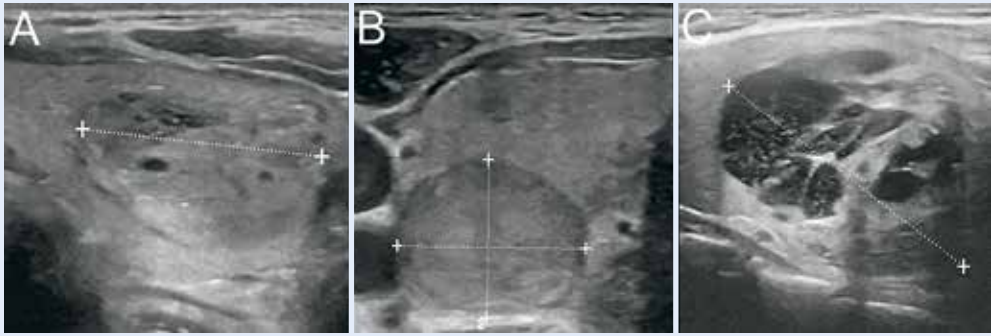
sempi (**KUVA 2**). Erottelu lievästi tai vahvasti niukkakaikuiseseen on tärkeää, sillä lievästi niukkakaikuisen kyhmyän positiivisen syöpälöydöksen ennustearvo on 6 % verrattuna vahvasti niukkakaikuisen muutoksen 70 %:iin (11). Papillaarisista syövästä suurin osa (yli 85 %) on niukkakaikuisia, mutta yleensä niihin liittyy yksi tai useampi muu pahanlaatuisuuteen viittaava piirre (2,12). Toisaalta myös hyvänlaatuisista muutoksista yli puolet on niukkakaikuisia. Follikulaaristen neoplasoidien ja papillaarisen syövän follikulaarisen variantin yhteydessä lievä niukkakaikuisuus voi olla ainoa pahanlaatuisuuteen viittaava piirre (11). Kun kilpirauhasen takareunan kyhmä on niukkakaikuinen, kannattaa erotusdiagnostisena vaihtoehtona huomioida myös lisäkilpirauhasadenooma.

Saman- tai runsaskaikuiset solidit muutokset ovat yleensä hyvänlaatuisia, sillä negatiivisen syöpälöydöksen ennustearvo on 85 %, kun muutos on samankaikuinen ja 95 %, kun muutos on runsaskaikuinen. Etenkin follikulaariset neoplasiat voivat kuitenkin olla samankaikuisia.

Kyhmyän muoto on tärkeää huomioida. Jos kyhmä on läpimitaltaan suurempi etu-takasunnassa kuin leveyssuunnassa, on syöpäriski selvästi suurempi (**KUVA 3**) (7,12). Syövän osalta löydöksen tarkkuus on 82–93 % ja herkkyys 40–68 % (1).

Kyhmyän reunalla tarkoitetaan rajapintaa kyhmyän ja ympäröivän kilpirauhaskudoksen välillä. Epätarkkarajaiset reunat, joihin voi liittyä muodoltaan spikulaarisia tai lobulaarisia ympäröivään rauhaskudokseen työntyviä ulokkeita, ovat aggressiiviseen kasvuun ja pahanlaatuisuuteen viittaavia piirteitä (**KUVA 2**) (1). Kasvu kilpirauhasen reunan ulkopuolelle on vahvasti pahanlaatuisuuteen viittaava löydös. Hyvänlaatuiset kyhmyt ovat yleensä reunaltaan sileitä ja rajautuvat tarkasti (**KUVA 4**), mutta toisaalta myös pahanlaatuiset kyhmyt ovat usein sileäreunaisia. Kyhmyä ympäröivä niukkakaikuinen halo on usein liitetty hyvänlaatuisiin muutoksiin, mutta epäspesifisyytensä vuoksi sillä ei ole suurta painoarvoa syöpäriskin arvioissa.

Kilpirauhaskyhmyän koko on seurantaa ajatellen suositeltavaa raportoida kolmessa suunnassa. Koko ei ennusta muutoksen syöpäriskiä, mutta mikäli muutos osoittautuu



KUVA 4. Hyvänlaatuisia ohutneulanäytteellä varmistettuja struumakyyhmyjä. A) Solidi samankakuinen kyhmy, jossa vähäistä kystistä osiota. B) Lievästi niukkakaakuinen solidi kyhmy. C) Kystissolidi kyhmy.

syöväksi, koko vaikuttaa taudin ennusteeseen. Hyvin pienet (alle 1 cm:n kokoiset), etenkin papillaariset kilpirauhassyövät kasvavat yleensä hitaasti eivätkä aiheuta kliinisesti merkittäviä tautia potilaan elinaikana (6). Tämän vuoksi tuoreimmista suosituksissa ei yleensä suositella näytteen ottamista alle 1 cm:n kokoisista muutoksista (7–9).

Kilpirauhasen kalkkeumat jaetaan mikro- ja makrokalkkeihin. Mikrokalkkeiksi määritellään kyhmyyn solidissa osassa erottuvat pistemäiset alle 1 mm:n kokoiset runsaskakuiset muutokset, joihin ei liity kaikukatvetta (KUVA 3). Nämä ovat tyypillisiä erityisesti papillaarisessa kilpirauhassyövässä ja edustavat histologisesti psammomakappaleita. Mikrokalkkien tarkkuus solideissa niukkakaakuisissa muutoksissa on syövän osalta hyvä (noin 90 %), herkkyys heikompi (noin 40 %) (7). Kolloidikystissa tavattavia pistemäisiä kaikuvahvistuman jättäviä kolloidikiteitä (KUVA 1 B) tai seinämään liittyviä runsaskakuisia kolloidikokkareita ei pidä sekoittaa mikrokalkkeihin. Makrokalkit ovat kaikukatveen jättäviä kalkkeja, joita esiintyy usein esimerkiksi degeneroituneissa struumakyyhmyissä. Sentraalinen rykelmämainen kalkki yksittäisessä kyhmyssä on syöpäriskiä lisäävä löydös. Perifeerisiä kuorimaisia kalkkeja voi liittyä hyvän- tai pahanlaatuisiin muutoksiin.

Multipelit kyhmyt liittyvät usein monikyhmystruumaan. Kyhmyjen määrä ei lisää syöpäriskiä muttei suojaakaan siltä. Multipelit kyhmyt tulee arvioida yksitellen, ja niistä tulee

tehdä biopsia tarvittaessa vastaavin kriteerein kuin muistakin kyhmyistä (7). Neulanäytteen ottamista samaan aikaan yli kahdesta epäillystä kyhmystä ei kuitenkaan suositella.

Muut kaikukuvaustekniikat

Väridopplerkuvauksen, ultraäänielastografian ja varjoainetehostetun kaikukuvausten käytön kilpirauhaskyyhmyjen diagnostiikassa jätämme tämän katsauksen ulkopuolelle. Nykykäsitkseen mukaan väridopplerlöydökset eivät tuo kovin merkittävää lisäarvoa kaikukuvauslöydöksiin syöpäriskin arvioissa. Ultraäänielastografialla on joissakin tutkimuksissa saatu lupaavia tuloksia hyvän- ja pahanlaatuisten kyhmyjen erottamisesta toisistaan, mutta tulokset ovat ristiriitaisia ja vaativat jatkotutkimuksia (7).

Ohutneulanäytteenoton aiheet

Kilpirauhaskyyhmyksen kaikukuvauslöydös jää valittavan usein epäspesifiseksi, jolloin diagnoosiin pääseminen vaatii patologin varmistuksen ohutneulanäytteen perusteella. Koska kilpirauhaskyyhmyjen syövän todennäköisyys on pieni ja pienten karsinoomien luonnollinen ennuste hyvä, ei ole perusteltua tutkia kaikkia kilpirauhaskyyhmyjä vaan vain ne, joihin voi liittyä kliinisesti merkittävä syöpä.

Vaikka kaikukuvausohjattu ohutneulanäyte on yleisesti turvallinen toimenpide, liittyy näytteenottoon aina pieni komplikaatoriski,

TAULUKKO 1. Kilpirauhaskyhmyn ohutneulanäytteenoton kriteerit.

Kaikurakenne kaikukuvauksessa	Muut piirteet kaikukuvauksessa	Ohutneulanäytesuositus
Solidi	JA vähintään yksi seuraavista pahanlaatuisuuteen viittaavista piirteistä: Mikrokalkit Epätarkkarajaisuus Kasvu rauhasen ulkopuolelle Muoto korkeampi kuin leveämpi Vahvasti niukkakaikainen (strap-lihas)	Suosittelava, kun läpimitta ≥ 1 cm
Solidi lievästi niukkakaikainen	Ei pahanlaatuisuuteen viittaavia piirteitä	Suosittelava, kun läpimitta $\geq 1,5$ cm
Solidi saman- tai runsaskaikainen	Ei pahanlaatuisuuteen viittaavia piirteitä	Suosittelava, kun läpimitta ≥ 2 cm ¹
Kystissolidi	Ei pahanlaatuisuuteen viittaavia piirteitä ²	Harkinta, kun läpimitta ≥ 2 cm
Kystinen	Ei solidia komponenttia Voi sisältää sakkaa, väliseiniä, kolloiditeitä tai verisuonettomia kolloidikkareita	Ei biopsiaa ³
Hunajakennomainen kystinen	Kun käsittää ≥ 50 % muutoksesta, muutoin kuten kystissolidi	Ei biopsiaa

¹Tyreoidiittiin liittyvästä runsaskaikuisesta alueesta ei ole tarpeen ottaa näytettä.

²Jos muutoksen solidissa osassa on yllä mainittuja pahanlaatuisuuteen viittaavia piirteitä, käsitellään muutosta kuten solidia niukkakaikuista kyhmyä.

³Oireista kystaa voidaan tarvittaessa aspiroida.

josta on syytä informoida potilasta. Yleisimmät komplikaatiot, kuten paikallinen kipu, mustelma tai lievät vasovagaaliset reaktiot, ovat lieviä. Verenvuotokomplikaatioiden esiintyvyys on noin 1 %. Kilpirauhasen sisäinen tai viereinen verenvuoto voidaan todeta jo näytteenoton yhteydessä tai se saattaa ilmetä toimenpiteen jälkeen kaulan alueen turvotuksena, kipuna tai äänen käheytenä. Toimenpiteeseen liittyvä verenvuoto on yleensä laskimoperäistä, ja pienet tai keskisuuret hematoomat asettuvat yleensä hyvin painamalla ja kylmápussilla. Vakavat, aktiivisia hoitotoimenpiteitä vaativat ja mahdollisesti hengitysteitä painavat verenvuotokomplikaatiot ovat erittäin harvinaisia.

Komplikaatioita haitallisempi potilaalle voi kuitenkin olla tapahtumaketju, jonka näytteenotto käynnistää (13). Etenkin pienistä, lopulta hyvänlaatuisiksi diagnosoitavista muutoksista otettu näyte jää usein riittämättömäksi. Tämä aiheuttaa toistuvia uusintänäytteitä, ahdistusta ja vaivaa potilaalle sekä ylimääräisiä kustannuk-

sia ja kuormitusta terveydenhuollon eri yksiköille. Diagnoosin varmistamiseksi saatetaan joutua tekemään kilpirauhaslohkon poisto. Myös radiologisesti hyvänlaatuisen mutta sytologisesti epäspesifisen muutoksen hoito on usein leikkaus. Toisaalta pahanlaatuiseksi epäillyn irtosolututkimuksen jälkeen jopa 25 % kilpirauhaskyhmystä osoittautuu hyvänlaatuisiksi (13). Yleisimmät pysyvät leikkauskomplikaatiot ovat äänihuulihalvaus ja hypoparatyreoosi, ja kilpirauhasleikkauksen jälkeen tarvitaan yleensä pysyvää tyrokseenihoitoa. Potilaalle voikin aiheutua suurempi haitta leikkauksesta ja sen tai sitä seuraavan lääkehoidon komplikaatioista kuin itse muutoksesta.

Ohutneulanäytteen tekemistä kaikukuvauksohjatusti suositellaan **TAULUKON 1** mukaisissa tilanteissa. Tämä perustuu muutoksen syöpäriskiin ja kokoon. Muissa tilanteissa ohutneulanäyte ei yleensä ole tarpeen. Näytteenottoa tulee aina harkita tapauskohtaisesti potilaan kanssa yhteisymmärryksessä ja ottaa huo-

mioon kliiniset esitiedot, potilaan ikä ja perussairaudet. Yli 5 mm:n ja alle 10 mm:n kokoisten muutosten seuranta on taudin hitaan etenemisen vuoksi ensisijainen vaihtoehto, jos rauhasen ulkopuoliseen kasvuun tai etäpesäkkeisiin viittaavaa ei todeta (7,9). Vahvasti pahanlaatuisuuteen viittaavien 5–9 mm:n kokoisten mikrokalkkeja sisältävien niukkakaikuisten solidien muutosten ohutneulanäyte voi kuitenkin olla aiheellinen **TAULUKOSSA 2** mainittuihin riskiryhmiin kuuluvilta, etenkin jos muutokset sijaitsevat kapselin alla tai henkitorven vieressä, jolloin kilpirauhasen ulkopuolisen kasvun riski on lisääntynyt. Lapsen tai nuoren potilaan yksittäisen kyhmyyn syöpäriski on suurempi kuin iäkkään, ja hitaastikin etenevä tauti saattaa vaikuttaa elinajan odotteeseen.

Ohutneulanäyte ja veren hyytymishäiriöt

Toimenpiteeseen lähettävän lääkärin vastuulla on selvittää, että potilaan hemostaasi on normaali. Hyytymisarvojen (INR, tromboplastiini-aika, aktivoitu osittainen tromboplastiini-aika) ja veren kuvan (perusverenkuva ja trombosyyttimäärä) selvittäminen etukäteen on aiheen, mikäli potilaalla on veren hyytymiseen vaikuttava sairaus tai lääkitys. Tarvittaessa tulee konsultoida lääkityksestä vastuussa olevaa lääkäriä tai hyytymishäiriöihin perehtynyttä hematologia.

TAULUKKO 2. Suuren syöpäriskin potilaat, joille ohutneulanäytteen ottaminen voi olla aiheellinen tavanomaista herkemmin.

Suuren riskin potilaat

Vähintään yksi seuraavista riskitekijöistä:
 Kilpirauhassyövän kaulaetäpesäkkeet
 Aiempi kilpirauhassyöpä
 Aiempi pään ja kaulan alueen sädehoito (lapsena tai nuorena)
 Kilpirauhassyövälle altistava oireyhtymä (esim. MEN 2 -oireyhtymä)
 Sukuanamneesi (ensimmäisen asteen sukulaisella kilpirauhassyöpä tai MEN 2 -oireyhtymä)
 Ikä alle 35 vuotta

Ydinasiat

- ▶ Kilpirauhaskyhmät ovat yleisiä kuvantamislöydöksiä, ja vain pieni osa niistä on pahanlaatuisia.
- ▶ Kaikukuvaus on luotettavin tapa arvioida kyhmyyn syöpäriskiä, joka yhdessä muutoksen koon kanssa on ohutneulanäytteen ottamisen perusta.
- ▶ Suositusten avulla ohutneulanäytteenotto voidaan kohdentaa oikein, löydetään kliinisesti merkittävät kilpirauhassyövät ja voidaan vähentää turhia näytteenottoja.

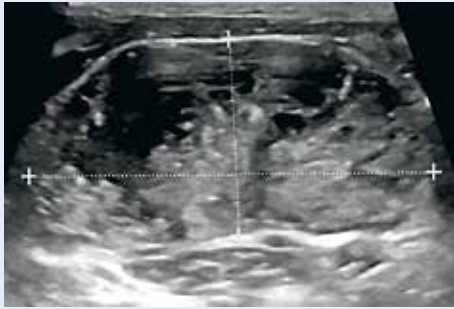Hyytymistä estävien lääkkeiden tauotus.

Kilpirauhasen ohutneulanäyte voidaan rinnastaa muihin pientoimenpiteisiin, joissa varfariinilääkitys voi olla terapeuttisella alueella (kuitenkin INR < 2,5), jos hemostaasi on muutoin normaali. Jos asetyyilisäilylihappona käytetään ainoana hyytymisenestolääkkeenä, sen tauotusta ei yleensä tarvita. Pienimolekyylisten hepariinien profylaksiannoksesta on suositeltavaa pitää vähintään 12 tunnin ja hoitoannoksesta vähintään 18 tunnin lääketauko, munuaisten vajaatoiminnan yhteydessä lääketauko on pidempi. Klopidoogreeli tauotetaan viideksi vuorokaudeksi, ellei potilaan tukosriski ole suuri (esimerkiksi tuore aivo- tai sydäninfarkti tai vastikään asetettu valtimostentti).

Uusien suorien antikoagulanttien (apiksaabaani, dabigataraani, rivaroksabaani, edoksabaani) lääketauko on valmisteen mukaan 24–48 tuntia, mutta munuaisten vajaatoiminnan yhteydessä lääketauko on pidempi (14).

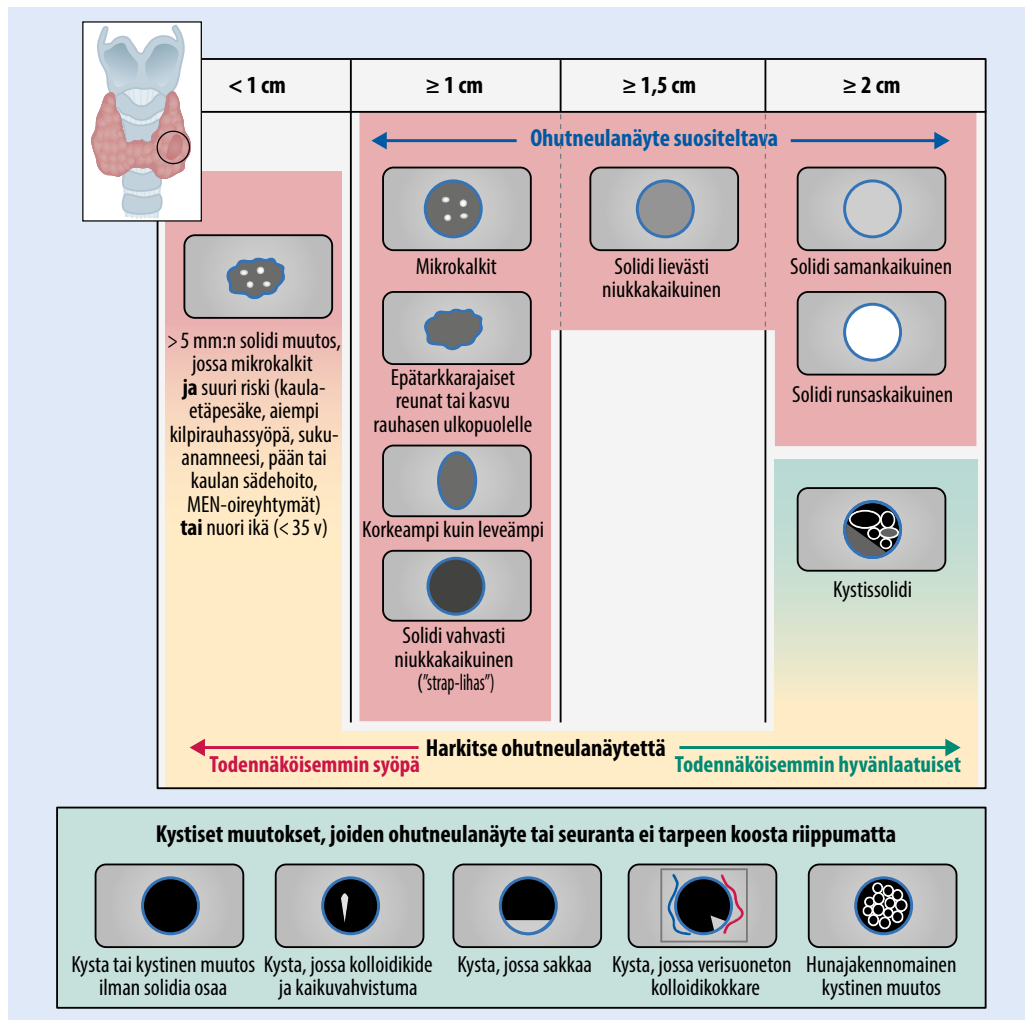
Riittämätön ohutneulanäyte

Jos muutoksesta otettu ohutneulanäyte on riittämätön, voidaan uuden ohutneulanäytteen ajankohdan kiireellisyys arvioida kaikukuvauslöydöksen mukaan. Jos löydös viittaa vahvasti pahanlaatuisuuteen ja todetaan kasvua ympäröiviin rakenteisiin tai jos epäillään metastasoitua tautia, suositellaan riittämättömäksi jääneen ohutneulanäytteen uusimista heti.



KUVA 5. Papillaarisen kilpirauhassyövän etäpesäke kaulan imusolmukkeessa. Etäpesäkkeelle tyypillisesti imusolmukkeessa on kaiuttomia kystisiä alueita ja pistemäisiä runsaskaikuisia mikrokalkkeja.

Muussa tapauksessa suositellaan uuden näytteen ottamista pahanlaatuisuuteen viittaavasta muutoksesta 3 kuukauden kuluessa. Jos kaikuvauslöydöksessä ei ole pahanlaatuisuuteen viittaavia piirteitä, voidaan ohutneulanäyte uusia 12 kuukauden kuluttua. Samalla voidaan seurata muutoksen kasvutaipumusta. Noin kolmannes näytteistä on toistetusti riittämättömiä, mutta tällöin taustalla on syöpä vain 2–4 %:ssa tapauksista (7). Paksuneulanäytteen lisäarvo ohutneulanäytteeseen nähden on kilpirauhassyövän diagnostiikassa melko heikko (15). Mikäli kaikuvaus osoittaa kyhmyssä pahanlaatuisuuteen viittaavia piirteitä ja ohutneulanäyte on toistetusti riittämätön, on syytä harkita kilpirauhaslohkon poistoa.



KUVA 6. Kilpirauhaskyhmyn ohutneulanäytteen ottamisen suositus.

Kilpirauhaskyhmjen seuranta

Mikäli muutoksesta on otettu ohutneulanäyte, muutosta seurataan neulanätevastauksen ja kaikukuvauslöydöksen perusteella. Mikäli neulanäytettä ei ole otettu, määräävät kyhmyjen koko ja syöpäriski seurannan tarpeen. Syöpään viittaavana kasvuna pidetään 20 %:n (vähintään 2 mm:n) läpimitan kasvua kahdessa suunnassa tai vähintään 50 %:n tilavuuden kasvua (7). Kasvun toteaminen on ohutneulanäytteen tai seurannan jatkamisen aihe. Kasvatkin kyhmyt osoittautuvat kuitenkin yleensä hyvänlaatuisiksi (16).

Kaikukuvauspiirteistä huolimatta alle 5 mm:n muutosten seuranta ei suositella (9). Yli 5 mm:n kokoisia, selvästi pahanlaatuisuuteen viittaavia muutoksia suositellaan seurattavaksi 6–12 kuukauden kuluttua toteamisesta, ja niiden seuranta on syytä jatkaa viiden vuoden ajan (9). Solideja yli 1 cm:n kokoisia niukkakaikuisia ja yli 1,5 cm:n kokoisia samantai runsaskaikuisia muutoksia, joissa ei ole pahanlaatuisia piirteitä, suositellaan seurattavaksi kertaalleen vuoden kuluttua (9). Yli 2 cm:n kokoisten kystissolidien muutosten seuranta 1–2 vuoden kuluttua voidaan harkita (7). Puhtaasti kystisiä muutoksia, mukaan lukien hunajakennonkystia, ei ole tarpeen seurata.

* * *

Kiitämme professori Riitta Lassilaa arvokkaista kommentteista veren hyytymishäiriöitä käsittelevään kappaleeseen.

KRISTOFER NYMAN, LL, erikoislääkäri
ANTTI MARKKOLA, LT, erikoislääkäri, vs. ylilääkäri
HUS-Kuvantaminen, Meilahden sairaala

SIDONNAISUUDET
Kristofer Nyman: Luentopalkkio (Suomen Radiologiyhdistys, Tavicon Oy)
Antti Markkola: Ei sidonnaisuuksia

Kaulan imusolmukkeiden arvio kilpirauhaskyhmyn yhteydessä

Kilpirauhassyöpä metastasoi usein kaulalle, joten kaulan imusolmukealueiden tutkimus on ensiarvoisen tärkeää aina kilpirauhasen kaikukuvausten yhteydessä. Papillaarisen syövän etäpesäkkeeseen viittaavat erityisesti imusolmukkeen kystisyys ja mikrokalkit (KUVA 5) (7). Muita poikkeavia löydöksiä ovat pyörästynyt muoto, rasvahiluksen puuttuminen, suurentunut koko (poikkimitta ≥ 10 mm) ja lisääntynyt verekkyyys. Epäilyttävistä imusolmukkeista otetaan ohutneulanäyte.

Lopuksi

Kilpirauhaskyhmmyt ovat yleisiä sattumalöydöksiä, ja vain pieni osa niistä on pahanlaatuisia. Kaikukuvausten rooli kilpirauhaskyhmyn toteamisessa, tutkimisessa ja jatkotutkimusten käynnistämisessä on olennainen, mikä vaatii tutkimuksen tekevältä radiologilta aktiivista ja kantaa ottavaa roolia sekä huolellista raportointia. Kaikukuvaus antaa hyvän arvion muutoksen syöpäriskistä, jolloin näytteenotto voidaan kohdentaa oikein (KUVA 6), kliinisesti merkittävät kilpirauhassyövät löydetään ja turhia näytteenottoja voidaan vähentää. ■

SUMMARY

Ultrasonography of thyroid nodules and indications for fine needle aspiration

Thyroid nodules are common incidental findings in imaging studies and only a small minority of them harbor cancer. Due to improved diagnosis and excellent prognosis of small thyroid cancers, the incidence of papillary thyroid cancer has increased over the past decades without increase in mortality. Ultrasound is the most reliable method to evaluate the malignancy risk of a thyroid nodule. The radiologist plays a crucial role in detecting lesions and beginning the workup of thyroid nodules. Sonographic pattern and size of the lesion determine the indication for fine-needle aspiration (FNA) and follow-up. FNA recommendations help find clinically relevant cancers and reduce unnecessary biopsies.

KIRJALLISUUTTA

1. Grant EG, Tessler FN, Hoang JK, ym. Thyroid ultrasound reporting lexicon: white paper of the ACR Thyroid Imaging, Reporting and Data System (TI-RADS) Committee. *J Am Coll Radiol* 2015;12:1272–9.
2. Henrichsen TL, Reading CC. Thyroid ultrasonography. Part 2: nodules. *Radiol Clin North Am* 2011;49:417–24.
3. Aiken AH. Imaging of thyroid cancer. *Semin Ultrasound CT MR* 2012;33:138–49.
4. Davies L, Welch HG. Increasing incidence of thyroid cancer in the United States, 1973–2002. *JAMA* 2006;295:2164–7.
5. Harach HR, Franssila KO, Wasenius VM. Occult papillary carcinoma of the thyroid. A “normal” finding in Finland. A systematic autopsy study. *Cancer* 1985;56:531–8.
6. Oda H, Miyauchi A, Ito Y, Yoshioka K, ym. Incidences of unfavorable events in the management of low-risk papillary microcarcinoma of the thyroid by active surveillance versus immediate surgery. *Thyroid* 2016;26:150–5.
7. Haugen BR, Alexander EK, Bible KC, ym. 2015 American Thyroid Association management guidelines for adult patients with thyroid nodules and differentiated thyroid cancer: The American Thyroid Association Guidelines Task Force on thyroid nodules and differentiated thyroid cancer. *Thyroid* 2016;26:1–133.
8. Gharib H, Papini E, Garber JR, ym. American Association of Clinical Endocrinologists, American College of Endocrinology, and Associazione Medici Endocrinologi medical guidelines for clinical practice for the diagnosis and management of thyroid nodules: 2016 update. *Endocr Pract* 2016;22:622–39.
9. Tessler FN, Middleton WD, Grant EG, ym. ACR thyroid imaging, reporting and data system (TI-RADS): white paper of the ACR TI-RADS committee. *J Am Coll Radiol* 2017;14:587–95.
10. Bonavita JA, Mayo J, Babb J, ym. Pattern recognition of benign nodules at ultrasound of the thyroid: which nodules can be left alone? *AJR Am J Roentgenol* 2009;193:207–13.
11. Russ G. Risk stratification of thyroid nodules on ultrasonography with the French TI-RADS: description and reflections. *Ultrasonography* 2016;35:25–38.
12. Kim EK, Park CS, Chung WY, ym. New sonographic criteria for recommending fine-needle aspiration biopsy of nonpalpable solid nodules of the thyroid. *AJR Am J Roentgenol* 2002;178:687–91.
13. Hoang JK, Nguyen XV. Understanding the risks and harms of management of incidental thyroid nodules: a review. *JAMA Otolaryngol Head Neck Surg* 2017;143:718–24.
14. Heidbuchel H, Verhamme P, Alings M, ym. Updated European Heart Rhythm Association practical guide on the use of non-vitamin-K antagonist anticoagulants in patients with non-valvular atrial fibrillation: executive summary. *Eur Heart J* 2017;38:2137–49.
15. Kim SY, Lee HS, Moon J, ym. Fine-needle aspiration versus core needle biopsy for diagnosis of thyroid malignancy and neoplasm: a matched cohort study. *Eur Radiol* 2017;27:801–11.
16. Brander AE, Viikinkoski VP, Nickels JI, ym. Importance of thyroid abnormalities detected at US screening: a 5-year follow-up. *Radiology* 2000;215:801–6.