

Raija Seuri, Maria Suo-Palosaari, Sanna Toiviainen-Salo, Samuli Rautava,
Erja Tyrväinen, Ole Andersen ja Mia Julkunen

Vastasyntyneen aivojen kaikukuvaus

Aivojen kaikukuvaus on vakiintunut osa keskosten seurantaan, mutta sillä on merkitystä myös täysi-aikaisen vauvan aivojen kuvantamisessa. Vaikka joidenkin kaikukuvauslöydösten jatkokuvantamiseen tarvitaan magneettikuvausta, on kaikukuvaus ensisijainen ja usein riittävä menetelmä vauvan aivokammioiden koon selvittämiseen ja seurantaan. Etenkin keskosen aivoverenvuodon seurannassa on tärkeää, että mittaustavat ja käytetyt kriteerit ovat yhtenäisiä. Suomen perinatologinen seura ja Lastenradiologikerho julkaisivat vuonna 2017 valtakunnallisen ohjeen vastasyntyneen aivojen kaikukuvauksen suorittamisesta, dokumentoinnista ja tärkeimmistä käytettävistä kriteereistä. Ohje sisältää suosituksia myös tutkimuksia tekevien lääkäreiden koulutukseen liittyen.

Aivojen kaikukuvaus on lapselle helppo ja vaivaton tutkimus, jonka voi tehdä myös osastolla. Kaikukuvausta käytetään yhtenä neurologisesti tai muuten poikkeavan vastasyntyneen perustutkimuksena, ja se on tärkeä osa keskosten rutiiniseurantaa. Kaikukuvausta voidaan käyttää aivomuutosten diagnostiikassa niin kauan kuin aukileiden kautta saadaan näkyvyys kallonsisäisiin rakenteisiin. Vauvan kasvaessa ja kaikuikkunan pienenessä näkyvyys rajoittuu etenkin aivojen ääreisosien suhteen, mutta pienenkin aukileen kautta kaikukuvausta voidaan käyttää aivokammioiden koon tarkasteluun.

Vaikka magneettikuvaus on nopeutunut, ja tutkimuksen voi vastasyntyneelle yleensä tehdä ilman rauhoittavaa lääkitystä, on tutkimuksen saatavuus edelleen rajoittava tekijä. Myös epävakaa vastasyntyneen siirtäminen magneettikuvauslaitteeseen ja potilaan tilan seurannan vaikeus tutkimuksen aikana rajoittavat magneettikuvauksen käyttöä.

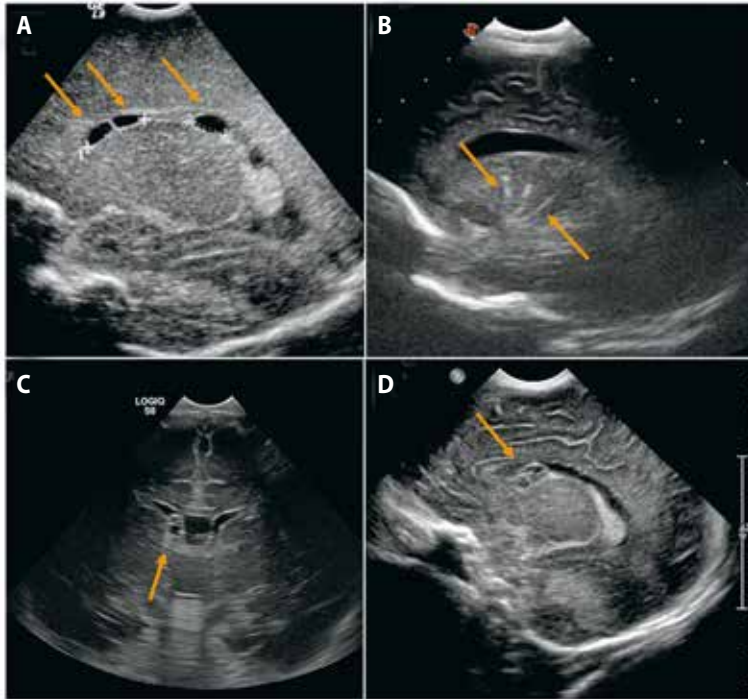
Suomen synnytyssairaaloihin vuonna 2014 tehdyssä kyselyssä todettiin huomattava vaihtelu aivokammioiden koon mittauksessa kaikukuvauksessa. Koska keskosen aivoverenvuodon vaikeusaste vaikuttaa lapsen ennusteeseen ja seurantaan, on kaikukuvauksen käytännön ja kriteerien yhtenäistäminen myös hoidollisesti merkittävää.

Aivojen kaikukuvauksen käyttö

Täysiaikainen vauva. Lapsen aivojen kuvantaminen aukileen kautta kaikukuvauslaitteella on osa vastasyntyneen rutiinitutkimuksia, kun epäillään neurologista poikkeavuutta (**TAULUKKO 1**). Imeväisen aivokammioiden koon ja muodon arviointiin kaikukuvaus on riittävä, joskin jatkotutkimuksia voidaan tarvita aivokammioiden laajenemisen syyn selvittelyyn. Kaikukuvauksella voidaan todeta aivojen rakennepoikkeavuuteen viittaavia muutoksia, mutta esimerkiksi migraatiohäiriöitä ei voi sulkea pois. Epäily sikiöaikaisesta infektiosta on myös kaikukuvauksen aihe, mutta silloinkin

TAULUKKO 1. Vauvan aivojen kaikukuvauksen aiheet.

Keskosten rutiiniseuranta
Rakennepoikkeavuuksien seulonta: epäily oireyhtymästä tai todettuja rakennepoikkeavuuksia
Epäily sikiöaikaisesta infektiosta: pienipainoisuus ja poikkeavia piirteitä
Kouristeleva tai huonokuntoinen vastasyntynyt
Neurologinen poikkeavuus tai muuten epäily kallonsisäisestä poikkeavuudesta
Todetun poikkeavuuden seuranta
Kallonsisäisen poikkeavuuden poissulku ennen lääkityksen aloittamista (antikoagulaatiohoito) tai leikkausta



KUVA 1. Yleensä merkityksettömiä kaikukuvauslöydöksiä (nuolet). **A)** Pseudokystia (coarctatio ventriculi) aivojen sagittaalisuunnan kuvassa. **B)** Lentikulostriaalinen vaskulopatia -löydös oireettomalla lapsella, jolla oli sikiöaikainen sytomegalovirusinfektio. Niin sanotut germinolyttiset kystat koronaalisuunnan (C) ja sagittaalisuunnan (D) kuvassa.

kaikukuvauslöydös on vain viitteellinen. Verenvuoto aivojen alueella on hyvin nähtävissä kaikukuvauksella. Hapenpuutteeseen liittyvät aivomuutokset ovat etenkin alkuvaiheessa epävarmemmin diagnosoitavissa, ellei niihin liity myös vuotoa. Kallovarman yhteydessä kaikukuvaus ei ole riittävä kallonsisäisen vuodon poissulkemiseksi.

Keskosen aivomuutosten yhteydessä toistettu kaikukuvaus on aina ensisijainen menetelmä, ja sillä todetuilla varhaisilla muutoksilla on havaittu olevan yhteys lapsen myöhempään kehitykseen (1–4). Kaikukuvaus seurannan aiheena on erityisesti epäkypsän keskosen suurentunut aivoverenvuodon ja periventrikulaarisen leukomalasian riski. Aivoverenvuodon komplikaationa voi syntyä laskimoperäinen hemorrhaginen aivoinfarkti tai hoitoa vaativa hydrokefalia.

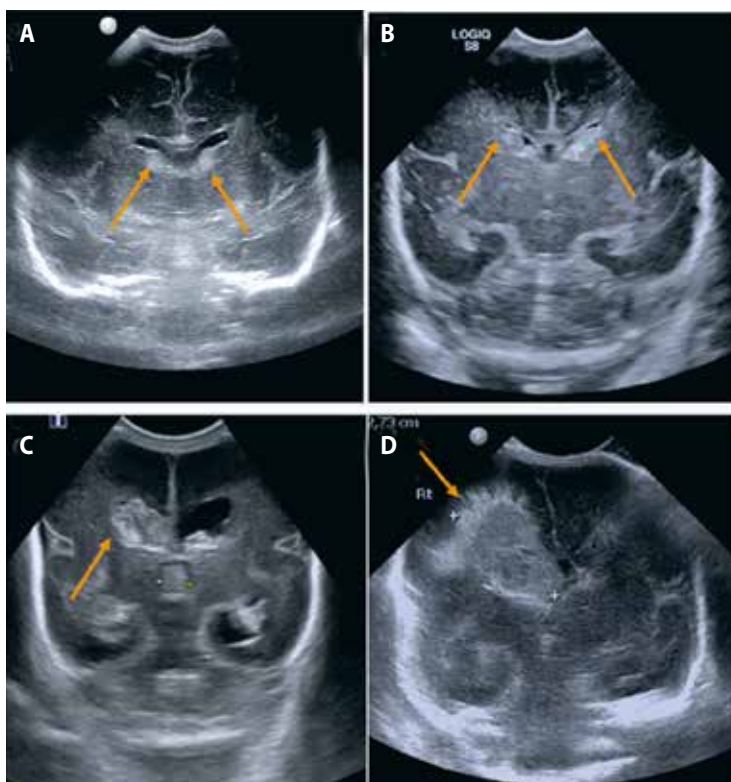
Kuvauskäytäntö

Suomessa vastasyntyneiden aivojen kaikukuvauksia tekevät joko radiologit tai lastenlää-

kärit sairaalan käytännöstä riippuen. Suomen perinatologisen seuran ja Lastenradiologikerhon yhteinen suositus tutkimuksen suorittamisesta löytyy Suomen Radiologiyhdistyksen sivuilta (5).

Vauvan aivojen kaikukuvauksessa käytetään korkeataajuuksista vähintään 8 MHz:n mikrokonveksi- tai sektorianturia. Lisäksi korkeataajuisista lineaarianturia tarvitaan pinnallisten rakenteiden tutkimiseen.

Tutkimus tehdään pääosin etuaukileen kautta, mutta takakuopan muutoksista voi silloin jäädä merkittävä osa näkymättä (6,7). Takakuopan tarkastelu joko taka- tai mastoidea-aukileen kautta on siksi syytä sisällyttää varsinkin keskosten rutiinitutkimukseen. Vaikka etuaukile on tunnusteltavissa sormin, löytyy mastoidea-aukile korvan takaa yleensä helpommin anturilla kaikuikkunaa etsien. Rutiinikuvauksessa suositellaan koronaalisuunnassa tallennettavaksi kuusi määriteltyä tasoa, jotta tärkeimmät anatomiset alueet tulevat dokumentoituiksi. Sagittaalisuunnassa tallennetaan kuvat keskivii-



KUVA 2. Keskosen aivoverenvuotojen luokitus. **A)** Molemminpuolinen luokan I vuoto (nuolet). **B)** Molemminpuolinen kammioihin purkautunut luokan II vuoto (nuolet), normaalit kammiot. **C)** Oikealla luokan III vuoto (nuoli), aivokammiot laajentuneet. **D)** Oikealla luokan IV vuoto (nuoli), laskimoinfarkti parenkyymissä (valkoiset ristit).

van rakenteista, aivokammioista pitkittäin sekä syvästä valkeasta aineesta molemmin puolin. Takakuoppa kuvataan kahdessa eri suunnassa.

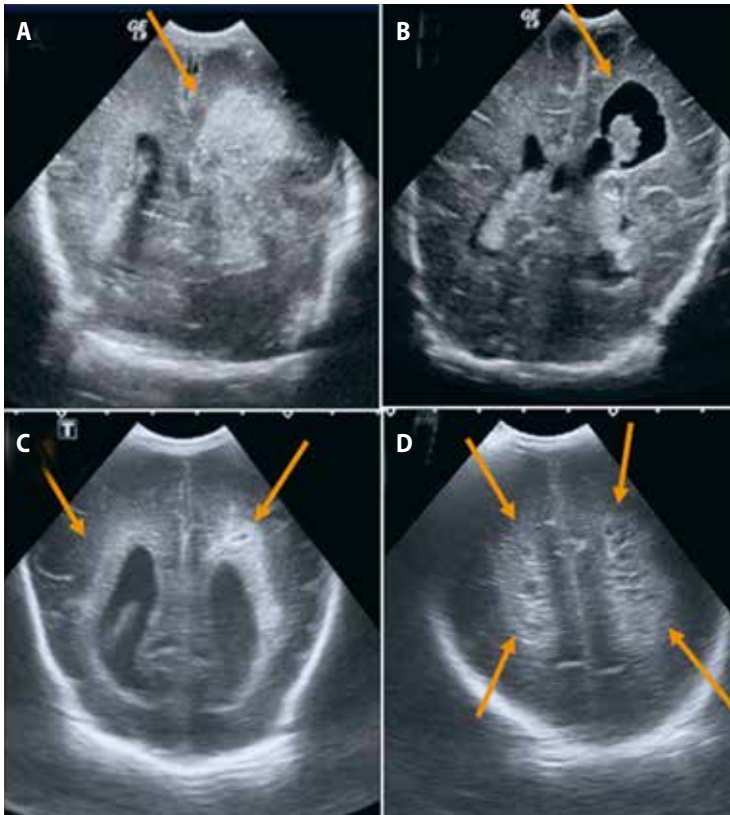
Väridopplerilla voi tarkastella verenkierron symmetriaa ja ainakin sinus sagittalis superiorin virtaus on hyvä varmistaa. Aivojen hapenpuutteeseen ja keskosuuteen liittyvien ongelmien arvioinnissa voi aivovaltimoiden virtausmittauksilla olla merkitystä.

Yleensä merkityksettömiä löydöksiä

Sekä tutkimuksen tekijän että lausuntoa lukevan lääkärin on syytä olla selvillä aivojen yleisesti esiintyvien kaikukuvauslöydösten merkityksestä. Vaikka nesteinen alue aivokudoksessa on yleensä selkeästi patologinen muutos, aivokammioihin liittyvät pseudokystat (coarctatio ventriculi) ovat normaalivariaatioksi tulkittava löydös (**KUVA 1A**). Kaudotalaamisessa vaossa erottuva nesterakkula voi liittyä sikiöaikaisen

subependymaalisen vuodon jälkitilaan. Toisaalta samalla alueella voidaan nähdä pieniä, usein saippuakuplamaisia rakkuloita, jotka liittyvät germinaalimatriksin normaaliin kehitykseen (**KUVAT 1C ja D**). Löydöksen seuraaminen kaikukuvausella on paras tapa varmistua sen luonteesta. Talamuksen alueella näkyvät runsaskauiset juosteet (lentikulostriataalinen vaskulopatia) ovat yleisempiä monenlaisten synnynnäisten ongelmien, kuten sydänvikojen tai sikiöaikaisten infektioiden, yhteydessä (**KUVA 1B**). Yksittäisinä ne tulkitaan yleensä merkityksettömiksi.

Vastasyntyneen aivoverenvuodot luokitellaan niiden vaikeusasteen mukaan. Keskosien aivoverenvuodon luokittelussa on edelleen pohjana Papilen (8) jo vuonna 1978 julkaisema luokitus. Luokka I on paikallinen vuoto aivokammioita verhoavassa germinaalimatriksissa. Luokan II vuodossa verta on purkautunut aivokammioon, mutta aivokammioiden koko



KUVA 3. Keskosen aivoainevaurioiden seurantalöydöksiä kaikukuvasa. **A)** Luokan IV vuoto eli laskimoinfarkti vasemmalla (nuoli), seurannassa **(B)** vastaavalta kohdalta aivoparenkyymi on hävinnyt ja tilalle muodostunut niin sanottu porenkefalinen kysta (nuoli). **C)** Periventrikulaarisen leukomalasian alkuvaiheen löydöksenä valkean aineen poikkeava periventrikulaarinen runsaskaikuisuus (nuolet). **D)** Seurannassa laajat kystiset valkean aineen muutokset, luokan III periventrikulaarinen leukomalasia (nuolet).

on normaali, kun taas luokan III vuodossa todetaan aivokammioiden laajeneminen. Luokan IV tilanteessa vuoto aiheuttaa infarktin sivukammion viereisessä aivokudoksessa laskimovirtauksen estymisen takia. Kaikukuvaus on todettu varsin luotettavaksi luokan III–IV vuotojen (**KUVA 2**) diagnostiikassa, sillä sekä herkkyuden että tarkkuuden osuudet ovat 95–100 %. Luokan I–II vuodoissa herkkyys ei ole kuitenkaan samaa tasoa eikä näin ollen vastaa magneettikuvauksen osuvuutta (6,9,10).

Periventrikulaarisen leukomalasian kaikukuvauslöydös luokitellaan aivoainevaurion vaikeusasteen mukaan. Luokan I löydös on ohimenevä valkean aineen lisääntynyt kaikuisuus, jota on usein vaikea erottaa normaalista vastasyntyneen periventrikulaarisesta runsaskaikuisuudesta. Luokan II muutokseen liittyy myös

pieniä periventrikulaarisia kystia. Edellä mainitut löydökset voivat hävitä laskettuun aikaan mennessä, joten ne ovat kohtalaisen luotettavasti diagnosoitavissa kaikukuvauksella vain tiheän seurannan myötä (6,11). Luokkiin III ja IV liittyy laajempia kystamuutoksia valkeassa aineessa. Muutokset voivat säilyä erillisinä kystina tai sulautua kammioihin kammiokoon kasvaessa. Nämä selvästi harvinaisemmat kystiset muodot ovat luotettavammin kaikukuvauksella havaittavissa kuin diffuusi valkean aineen kaikkurakenteen muutos (**KUVA 3**).

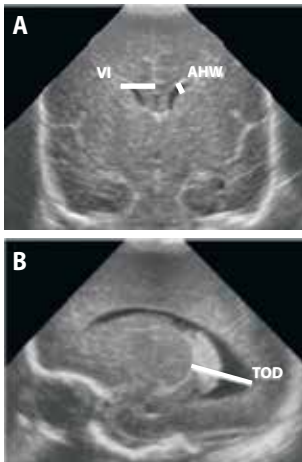
Aivokammioiden koon mittaaminen

Nykykäsityksen mukaan keskosen ennusteen kannalta on merkittävää, onko kyseessä luokan II vai III aivoverenvuoto. Luokkia II ja III

erottaa nimenomaan aivokammioiden koko. Uuden suosituksen tärkein tavoite onkin luoda yhtenäinen käytäntö aivokammioiden mittaamiselle kaikututkimuksella.

Kirjallisuudessa esiintyy varsin vaihtelevia tapoja mitata aivokammioiden kokoa (12). Sen lisäksi, että mittaustavassa on vaihtelua, käytetyt normaaliarvot ovat toisinaan perustuneet melko pieniin aineistoihin. Brouwer ym. julkaisivat vuonna 2012 aiempia aivokammioiden koon mittaamista käsitteleviä tutkimuksia laajemman etenevän aineiston (13). Aineistossa oli mukana yhteensä 625 vastasyntyntä, joista 79 oli hyvin pieniä keskusia. Tässä tutkimuksessa käytettiin aivokammioiden mittaamiseen kolmea eri mittaustapaa: etusarvien läpimitta (etusarvimitta, anterior horn width eli AHW), Levenen käyttämä mitta keskiviivasta kammion lateraalireunaan (Levene index), sekä vähemmän tunnettu sagittaalmitta talamuksen takareunasta aivokammion takasarveen (takasarvimitta, thalamo-occipital distance eli TOD). Tämän julkaisun tulokset valittiin viitteeksi suomalaiseen ohjeistukseen.

Aivokammioiden etusarvimitta (anterior horn width, AHW) on aivokammion etusar-



KUVA 4. Aivokammioiden koon mittaaminen (15). **A)** Levenen mitta, VI (mm): Foramen Monron kohdalta falkista etusarven lateraalireunaan. Etusarvimitta, AHW (mm): etusarven poikkimitta leveimmältä kohdaltaan. **B)** Takasarvimitta, TOD (mm): talamuksen takareunasta takasarven takareunaan.

Ydinasiat

- ▶ Vastasyntyneen aivojen kaikukuvaus on tärkeä ja kokeneissa käsissä luotettava menetelmä neurologisten poikkeavuuksien diagnostiikassa.
- ▶ Aivojen kaikukuvausta käytetään erityisesti keskosten seurannassa ja aivokammioiden koon arvioinnissa.
- ▶ Perinatologinen seura ja Lastenradiologikerho ovat vastikään julkaisseet suosituksen kaikukuvauksen käytännöistä vastasyntyneen aivojen tutkimiseksi.

ven laajimman kohdan poikkimitta koronaalisuunnan kuvassa. Tämän mitan etuna on, että se ei näyttäisi vaihtelevan lapsen sikiöiän mukaan. Normaali etusarvimitta on korkeintaan 3 mm, mutta mittaasepävarmuuden vuoksi patologisen löydöksen rajaksi on sovittu 4 mm (13). Etusarvimitan lisäksi suositellaan mitattavaksi alun perin jo 1981 julkaistu Levenen mitta (14). Se soveltuu erityisesti keskosten aivokammioiden koon seurantaan. Myös Levenen mitta mitataan koronaalikuvausta Foramen Monroen kohdalta keskiviivasta aivokammion etusarven lateraaliseinaan (**KUVA 4**) (15). Toisin kuin etusarvimitta, Levenen mitta muuttuu sikiöiän myötä. Normaaliarvot on suomalaisessa ohjeistossa taulukoitu helposti käytettävään muotoon (**TAULUKKO 2**) (13).

TAULUKKO 2. Kaikukuvauksessa mitattavan kammioon normaaliarvot (13).

Gestaatioikä (vko)	Keskiarvo (mm)	- 2 SD (mm)	+ 2 SD (mm)
Levenen mitta			
25	8	7	10
30	9,5	8	11,5
35	10,5	9	12,5
40	11,5	10	14
Etusarvimitta			
	1,1	0,1	2,9

SD = keskihajonta

Lopuksi

Potilaalle vaivattomana ja hyvin saatavissa olevana menetelmänä kaikukuvaus tulee säilymään vastasyntyneen aivojen ensisijaisena tutkimusmenetelmänä, vaikka nopeampien magneettitekniikoiden ja paremman saatavuuden myötä magneettikuvausta käytetään yhä enemmän myös vastasyntyneiden ja keskosten

aivojen tutkimisessa. Suomen lastenradiologien ja Perinatologisen seuran neonatologien toiveena on, että uuden suosituksen mukainen yhteinen ohjeistus otettaisiin rutiinikäyttöön kaikissa yksiköissä, joissa tehdään vastasyntyneen aivojen kaikututkimuksia. Suositus on löydettävissä Suomen Radiologiyhdistyksen nettisivuilta Lastenradiologikerhon dokumenteista (15) myös englanniksi käännettynä. ■

RAIJA SEURI, LL, lastenradiologian erikoislääkäri
HUS-Kuvantaminen/Lastenlinikka

MARIA SUO-PALOSAARI, LT, lastenradiologian erikoislääkäri
OYS Kuvantaminen, Oulun yliopisto ja Medical Research Center

SANNA TOIVIAINEN-SALO, LKT, dosentti, lastenradiologian ja neuroradiologian erikoislääkäri
HUS-Kuvantaminen/Lastenlinikka

SAMULI RAUTAVA, LT, dosentti, lastentautien erikoislääkäri, neonatologi
Turun yliopisto ja Tyks/Lasten ja nuorten klinikka

ERJA TYRVÄINEN, LL, lastenradiologian erikoislääkäri
KYS kuvantamiskeskus

OLE ANDERSEN, LT, lastentautien erikoislääkäri, neonatologi
Keski-Suomen sairaanhoitopiiri

MIIA JULKUNEN, LT, lastentautien erikoislääkäri, neonatologi
Lastentautien vastuualue, TAYS

SIDONNAISUUDET
Kirjoittajilla ei ole sidonnaisuuksia

KIRJALLISUUTA

- Olsén P, Vainionpää L. Keskosen neurologinen ennuste. *Duodecim* 2000;116:2032–7.
- Bolisetty S, Dhawan A, Abdel-Latif M, ym. Intraventricular hemorrhage and neurodevelopmental outcomes in extreme preterm infants. *Pediatrics* 2014;133:55–62.
- Fox LM, Choo P, Rogerson SR, ym. The relationship between ventricular size at 1 month and outcome at 2 years in infants less than 30 weeks' gestation. *Arch Dis Child Fetal Neonatal Ed* 2014;99:209–14.
- Srinivasakumar P, Limbrick D, Munro R, ym. Posthemorrhagic ventricular dilatation-impact on early neurodevelopmental outcome. *Am J Perinatol* 2013;30:207–14.
- Suomen Radiologiyhdistys ry [verkkosivu]. www.sry.fi/.
- van Wezel-Meijler G, Steggerda SJ, Leijser LM. Cranial ultrasonography in neonates: role and limitations. *Semin Perinatol* 2010;34:28–38.
- Parodi A, Rossi A, Severino M, ym. Accuracy of ultrasound in assessing cerebellar haemorrhages in very low birthweight babies. *Arch Dis Child Fetal Neonatal Ed* 2015;100:289–92.
- Papile LA, Burstein J, Burstein R, ym. Incidence and evolution of subependymal and intraventricular hemorrhage: a study of infants with birth weights less than 1,500gm. *J Pediatr* 1978;92:529–34.
- Intrapiromkul J, Northington F, Huisman TA, ym. Accuracy of head ultrasound for the detection of intracranial hemorrhage in preterm neonates: comparison with brain MRI and susceptibility-weighted imaging. *J Neuroradiol* 2013;40:81–8.
- Parodi A, Morana G, Severino MS, ym. Low grade intraventricular hemorrhage: is ultrasound good enough? *J Matern Fetal Neonatal Med* 2015;28:2261–4.
- Ciambra G, Arachi S, Protano C, ym. Accuracy of transcranial ultrasound in the detection of mild white matter lesions in newborns. *Neurorad J* 2013;26:284–9.
- Brouwer MJ, de Vries LS, Pistorius L, ym. Ultrasound measurements of the lateral ventricles in neonates: why, how and when? A systematic review. *Acta Paediatr* 2010;99:1298–306.
- Brouwer MJ, de Vries LS, Groenendaal F, ym. New reference values for the neonatal cerebral ventricles. *Radiology* 2012;262:224–33.
- Levene S. A longitudinal study of post-haemorrhagic ventricular dilatation in the newborn. *Arch Dis Child* 1981;56:905–10.
- Vastasyntyneen/keskosen aivojen ultraäänitutkimus. Suomen Perinatologisen Seuran ja Suomen Lastenradiologikerhon suositus vastasyntyneen tai keskosen UÄ-tutkimuksen suorittamisesta ja dokumentoinnista. Suomen Radiologiyhdistys 2017. www.sry.fi/index.php?876.

SUMMARY

Brain ultrasonography of newborn infants

Head ultrasound is part of the standard follow-up of preterm babies, but it is a valuable method also to examine the brain of term neonates. Although ultrasound findings may need further imaging with MRI, ultrasound is always the method of choice to examine the cerebral ventricles in small babies. The recently published national guideline establishes the recommended practices and criteria for neonatal brain ultrasound. The Guideline is freely available in the website also in English: www.sry.fi/index.php?876.