

<https://helda.helsinki.fi>

Vanhuksen ohutsuolitukos

Siironen, Päivi

2018

Siironen , P & Fouda , M 2018 , ' Vanhuksen ohutsuolitukos ' , Duodecim , Vuosikerta. 134 ,
Nro 4 , Sivut 365, 367 . < <http://www.duodecimlehti.fi/api/pdf/duo14162> >

<http://hdl.handle.net/10138/302137>

publishedVersion

Downloaded from Helda, University of Helsinki institutional repository.

This is an electronic reprint of the original article.

This reprint may differ from the original in pagination and typographic detail.

Please cite the original version.

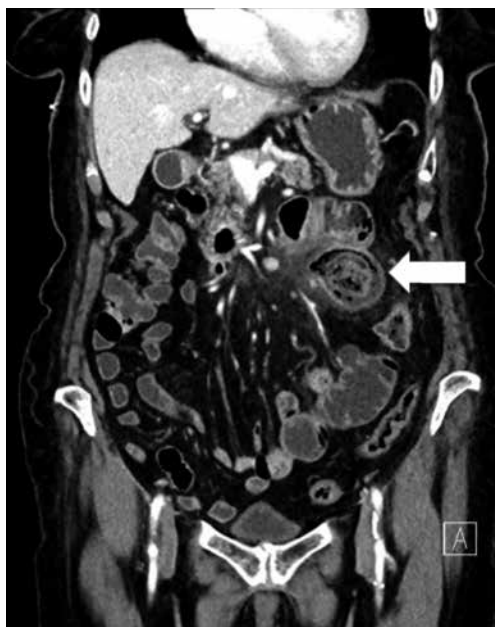

Vanhuksen ohutsuolitukos

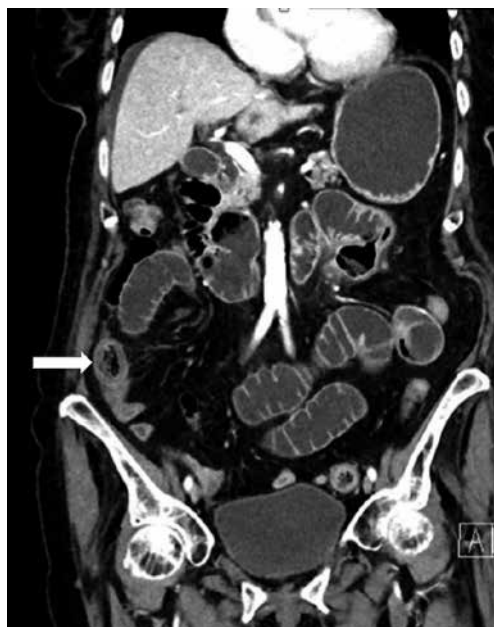Yhdeksänkymmentäyksivuotias virkeä vanhus hakeutui kirurgian päivystykseen oksentelun ja vatsakivun takia. Iästään huolimatta hänellä ei ollut perussairauksia. Kuukausi aiemmin potilas oli ollut kirurgian vuodeosastolla jejunumin alkuosan kookkaan umpipussin tulehduksen vuoksi, joka hoidettiin menestyksekkäästi suonensisäisin mikrobilääkkein (**KUVA 1**).

Päivystäjä tilasi tietokonetomografian (TT),

jossa todettiin ohutsuolitukos. Ohutsuolen sisällä näkyi massa, joka tukki suolen luumenin ja aiheutti tukoksen (**KUVA 2**). Potilaalle asetettiin nenä-mahaletku, mutta myöhemmin ohutsuolen läpikulkukuvauksessa varjoaine ei edennyt, ja päädyttiin leikkaushoitoon. Leikkauksessa tukoksen syy selvisi. Mikä TT-kuvistakin näkyvä asia aiheutti suolitukoksen? Vastaus on sivulla 367.



KUVA 1. Aiemman sairaalahoitajakson aikana otetussa TT:ssä näkyy tyhjäsuolen ison umpipussin tulehdus (nuoli).



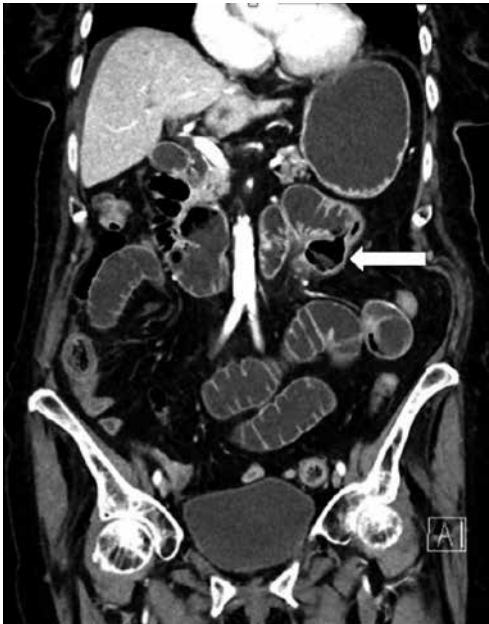KUVA 2. TT:ssä näkyvät laajentuneet ohutsuolen lenkit ja tukkiva massa (nuoli).



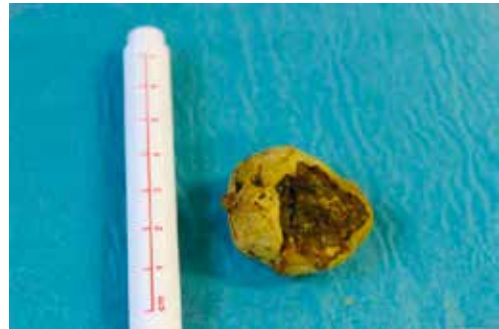
Vanhuksen ohutsuolitukos

Jejunumin umpipussissa ollut tiivis kivimäinen massa oli lähtenyt liikkeelle ja tukki ohutsuolen lähellä ileumin loppuosaa. Kuukautta aiemmin otetussa TT:ssä umpipussin sisällä näkyi vielä massa (**KUVA 1**), mutta tuoreessa kuvassa umpipussi oli tyhjä (**KUVA 3**). Laparotomiassa

ohutsuoli avattiin ja iso, 3 cm:n kokoinen kova fekaliitti poistettiin (**KUVA 4**). Jejunumin umpipussi oli aivan Treitzin ligamentin seudussa, eikä siinä ei ollut perforaatiota. Umpipussin päälle ommeltiin isoa vatsapaitaa suojaksi, eikä suolen typistykseen ollut tarvetta. ■



KUVA 3. TT:ssä näkyy tyhjä jejunumin umpipussi (nuoli).



KUVA 4. Leikkauksessa poistettu fekaliitti.

PÄIVI SIIRONEN, gastrokirurgian erikoislääkäri
HYKS, Vatsakeskus

MOHAMED FOUA, osastonlääkäri
HUS-Kuvantaminen