

<https://helda.helsinki.fi>

Aivo-selkäydinnestenäytteen ottaminen ja siihen liittyvät komplikaatiot

Atula, Sari

2019

Atula , S , Pesonen , A & Färkkilä , M 2019 , ' Aivo-selkäydinnestenäytteen ottaminen ja siihen liittyvät komplikaatiot ' , Duodecim , Vuosikerta. 135 , Nro 8 , Sivut 772-780 . < <https://www.duodecimlehti.fi/api/pdf/duo14888> >

<http://hdl.handle.net/10138/315609>

publishedVersion

Downloaded from Helda, University of Helsinki institutional repository.

This is an electronic reprint of the original article.

This reprint may differ from the original in pagination and typographic detail.

Please cite the original version.

Sari Atula, Anne Pesonen ja Markus Färkkilä

Aivo-selkäydinnestenäytteen ottaminen ja siihen liittyvät komplikaatiot

Aivo-selkäydinnestenäytettä käytetään neurologisessa päivystys- ja kiirettömässä diagnostiikassa muun muassa epäiltäessä tulehduksia tai keskushermoston akuuttia tai kroonista infektiota sekä lukinkalvon alaisen verenvuodon poissulkemiseen. Ennen lannepistoa tehdään tarvittavat muutokset veren hyytymiseen vaikuttavaan lääkitykseen ja suljetaan pois kohonneen aivopaineen mahdollisuus. Lannepiston onnistumisessa tärkeintä on potilaan huolellinen asettelu oikeaan asentoon toimenpidettä varten sekä riittävän informaation antaminen. Toimenpide on oikein tehtynä hyvin turvallinen. Yleisin jälkikomplikaatio on pystyasennossa tuntuva kova päänsärky, jota hoidetaan ensisijaisesti vuodelevolla, runsaalla juomisella ja särkylääkkeillä. Mikäli postspinaalipäänsärky jatkuu, päivystyspoliklinikassa annetaan suonensisäinen nestehoito ja kofeiinitiputus, ja mikäli nämäkään eivät auta, anestesialääkäri voi tehdä heräämössä veripaikan. Muut toimenpiteeseen liittyvät komplikaatiot ovat hyvin harvinaisia.

Aivo-selkäydinnestenäytteen ottaminen lannepistolla on yleisin neurologinen kajoava tutkimustoimenpide. Lannepistotekniikan kehitti ja esitteli ensimmäisenä saksalainen Heinrich Quincke vuonna 1891 hydrokefaluksen hoidoksi (1). Ensimmäisen kerran sitä käytettiin bakteeri- ja tuberkuloosimeningiitin diagnostiikassa jo vuonna 1893, jolloin havaittiin myös aivo-selkäydinnesteen pienen glukoosipitoisuuden yhteys näihin infektioihin (2).

Neurologiassa aivo-selkäydinnestenäyte oli ensimmäinen ja pitkään ainoa diagnostinen apuväline kliinisen statuksen ohella. Vasta keskushermoston kuvantamistutkimusten eli tietokonetomografian (TT) ja sittemmin magneettikuvauksen sekä verisuonikuvausten kehittyminen 1980-luvulta eteenpäin syrjäytti aivo-selkäydinnestetutkimuksen lähes jokaisen neurologisen potilaan tutkimuksesta tarkemmin rajattuihin tilanteisiin. Lannepistojen määrä onkin viime vuosina vähentynyt jatkuvasti kehittyvien kuvantamismenetelmien myötä, mutta sillä on edelleen oma paikkansa sekä kii-

reettömässä polikliinisessä että päivystysdiagnostiikassa. Vuonna 2017 HYKS:n neurologian poliklinikassa otettiin aivo-selkäydinnestenäyte 4,3 %:lta ja päivystyspoliklinikassa 4 %:lta potilaista. Keskitymme tässä artikkelissa aivo-selkäydinnestenäytteeseen diagnostisena toimenpiteenä.

Aivo-selkäydinnestenäytteen ottamisaiheet

Päivystysaiheet. Päivystyksellinen näyte otetaan useimmiten epäiltäessä keskushermoston infektiota, mihin sitä onkin käytetty jo yli 100 vuotta. Aivo-selkäydinnestenäytteen saaminen viipymättä epäiltäessä bakteerimeningiittiä ja herpeskefaliittia on näiden hoidollinen kulkumakivi.

Lukinkalvonalainen verenvuoto todetaan ensisijaisesti pään TT:llä, jonka herkkyys on lähes 100 %, mikäli se tehdään kuuden tunnin kuluessa oireiden alusta (3). Viime aikoina aivo-selkäydinnestenäytteen merkityksestä lukinkalvonalaisen verenvuodon diagnostiikassa on



TAULUKKO 1. Diagnostisen aivo-selkäydinnestenäytteen yleisimmät ottoaiheet.

Diagnostinen kysymys	Huomioitavaa
Päivystysaiheet – epäilty sairaus	
Bakteerimeningiitti	
Virusenkefaliitti (Virusmeningiitti)	Erityisesti herpesenkefaliittiepäilyssä Mikäli oirekuva selvä, ei välttämätön
Myeliitti	
Polyradikuliitti	Aivo-selkäydinnesteen proteiinipitoisuuden suureneminen varhaisin tutkimuslöydös
Lukinkalvonalainen verenvuoto	Mikäli oireiden alusta > 6 h ja pään TT normaali
Autoimmuunienkefaliitti	Päivystyksellinen tai kiireetön
Kiireettömät aiheet – epäilty sairaus	
MS-tauti	Tärkein tutkimus oligoklonaaliset jaokkeet
Neuroborreliosisi	Aivo-selkäydinnesteen CXCL13-kemokiinipitoisuus sekä aivo-selkäydinnesteen ja seerumin <i>Borrelia burgdorferi</i> -vasta-ainepitoisuudet
CIDP/krooninen polyradikuliitti	Proteiinipitoisuus suurentunut noin 90 %:lla potilaista
Keskushermoston vaskuliitti	Aivo-selkäydinnestelöydökset epäspesifisiä
Neurosarkoidoosi	Aivo-selkäydinnestelöydökset epäspesifisiä
Neurosyfilis	<i>Treponema pallidum</i> todetaan FTA-absorptio-menetelmällä
Keskushermoston hitaat virusinfektiot (PML, CJD)	PML:ssä JCV-PCR CJD:ssä 14-3-3-proteiinipitoisuus suurentunut
Paraneoplastiset tilat	
Keskushermoston syövät (leukemia, lymfooma)	Sytologinen näyte, virtausytometria
Aivokalvolle levinnyt syöpä	Sytologinen näyte
Alzheimerin tauti	Analytiikka (beeta-amyloidi 42-, tau- ja fosfo-tau-proteiinit) keskitetty KYS:ään

CIDP = krooninen tulehduksellinen demyelinoiva polyneuropatia, JCV = John Cunningham -virus, PML = etenevä multifokaalinen leukoencefalopatia, FTA = fluorescent treponemal antibody, CJD = Creutzfeldt-Jakobin tauti, KYS = Kuopion yliopistollinen sairaala, PCR = nukleiinihapon osoitus polymeerasiketjureaktiolla

keskusteltu Suomessa ja kansainvälisesti, mutta sitä tarvitaan edelleen, jos oirekuva on selvä, oireiden alusta on kulunut yli kuusi tuntia ja pään TT-löydös on normaali (4–7).

Polyradikuliitti- ja myeliittiepäilyjen yhteydessä aivo-selkäydinnestenäyte on päivystysoloissa ensisijainen diagnostinen tutkimus, koska selkäytimen magneettikuvausta ei ole aina saatavilla ja polyradikuliitin ENMG-löydökset kehittyvät vasta myöhemmin. **TAULUKOSSA 1** on esitetty tärkeimmät päivystykselliset ottoaiheet.

Kiireettömät aiheet. Varsinkin keskushermoston tulehdussairauksien diagnosointi ilman aivo-selkäydinnestenäytettä on vaikeaa, koska kuvantamislöydökset eivät usein ole spesifisiä. Diagnostiikkaan päästään parhaiten yhdistämäl-

lä kuvantaminen ja aivo-selkäydinnestenäyte, joka antaa suoran käsityksen keskushermoston immunopatologiasta. Aivo-selkäydinnestenäyte palautettiin MS-taudin kansainvälisiin diagnostisiin kriteereihin noin vuosi sitten. MS-taudin epäily onkin ehkä yleisin kiireettömän lannepiston syy (8). Muut yleisimmät kiireettömät ottoaiheet on esitetty **TAULUKOSSA 1**.

Aivo-selkäydinnesteen avauspaine (normaalisti 10–15 cmH₂O) mitataan epäiltäessä idio-paattista kohonnutta kallonsisäistä painetta. Avauspaineen mittausta oireiden viitattaessa spontaaniin kallonsisäiseen hypotensioon ei suositella, koska sen oire on kova pystyasennossa tuntuva päänsärky, jota (uusi) lannepisto todennäköisesti vain lisäisi.

TAULUKKO 2. Veren hyytymiseen vaikuttavat lääkkeet ja lannepisto.

Lääkitys	Tauko ennen pistoa	Muuta huomioitavaa	Hoidon jatko piston jälkeen
Antitromboottinen hoito			
Asetyyilisisylihappo / primaaripreventio	5–7 vrk		Seuraava päivä
Asetyyilisisylihappo / sekundaaripreventio	Ei taukoa		
Asetyyilisisylihappo-dipyridamoli	12 t		Seuraava päivä
Klopidogreeli	Ei taukoa	Ellei muita hyytymiseen vaikuttavia tekijöitä	
Antikoagulaatiohoito			
Varfariini	2–4 vrk	Suuren riskin potilaille ¹ aloitetaan samalla LMWH-siltahoito	6 t myöhemmin aiemmalla annoksella
Suun kautta otettavat suorat antikoagulantit	1–2 vrk	2 vrk, jos vuotoriski korostunut	Pistoa seuraava päivä
Pienimolekyylinen hepariini (LMWH)	18–24 t	INR-arvo pistospäivän aamuna < 1,5	6 t myöhemmin (yhdessä varfariinin kanssa, jos tämä aiempänä hoitona)

¹ Esimerkiksi mitraalitekoläppä, vaikea tukostaipumus, tuore tromboosi

Ennen lannepistoa

Veren hyytymiseen vaikuttava lääkitys. Trombosyytimäärän tulee olla yli $50 \times 10^9/l$. Ennen lannepistoa on tärkeää huomioida potilaan mahdollinen antitromboottinen tai antikoagulaatiohoito. **TAULUKOSSA 2** esitellään suositellut tauotukset molemmille lääkeryhmille ennen lannepistoa. Suositukset perustuvat HYKS:n hematologian klinikan kanssa yhteistyössä tehtyyn ohjeistukseen.

Suuren tukosriskin potilaiden (esimerkiksi tekohiippaläppä, vaikea tukostaipumus, tuore tromboosi) siltahoitona aloitetaan ihonalainen pienimolekyylinen hepariini (LMWH): enoksapariini annoksella 0,5 mg/kg x 2 tai daltepariini annoksella 50 ky/kg x 2. Pienen tukosriskin varfariinia käyttävät potilaat (esimerkiksi eteiväriinän ilman muuta sydänsairautta) eivät tarvitse siltahoitoa (www.hematology.fi). Mikäli lannepisto joudutaan tekemään päivystyksenä, varfariinin vaikutus on kumottava hyytymistekijäkonsentraatilla ja K-vitamiinilla sekä dabigatraanin vaikutus idarusitsumabilla. Muille tämän ryhmän lääkkeille ei toistaiseksi ole vastalääkettä.

Muut huomioitavat asiat. Jos potilaalle juuri tehdyssä pään kuvantamisessa aivopaine on

normaali, silmänpohjien tarkistus ei ole välttämätöntä. Muuten silmänpohjat on aina tutkittava mahdollisen staasipapillin eli kohonneen aivopaineen merkin havaitsemiseksi. Potilaalta tulisi kysyä myös mahdollisista selkäleikkauksista ja -sairauksista, jotka voivat vaikuttaa näytteenottoon tai jopa estää sen. Arpi tajuttoman potilaan lanneselässä voi antaa vihjeen aiemmasta selkäleikkauksesta.

Lannepiston suorittaminen

Valmistelut. Ennen polikliinistä pistoa ja mahdollisuuksien mukaan myös päivystysoloissa on syytä selvittää potilaalle toimenpiteen syyt ja kulku. Lannepistosta on yleisesti erilaisia käsityksiä, joista osa on melko kaukana todellisuudesta. Potilaan kysymyksiin ja mahdollisten huolien käsittelyyn kannattaakin käyttää aikaa ainakin kiireettömissä tilanteissa, jolloin toimenpide sujuu kaikkien kannalta helpommin. Koska toimitaan potilaan selän takana, on syytä kertoa koko toimenpiteen ajan sen eri vaiheet. Hyvästä steriliteetistä ja lanneselän alueen perusteellisesta pesusta huolehditaan, ja kasvusojuusta suositellaan käytettäväksi rutiinimaisesti.

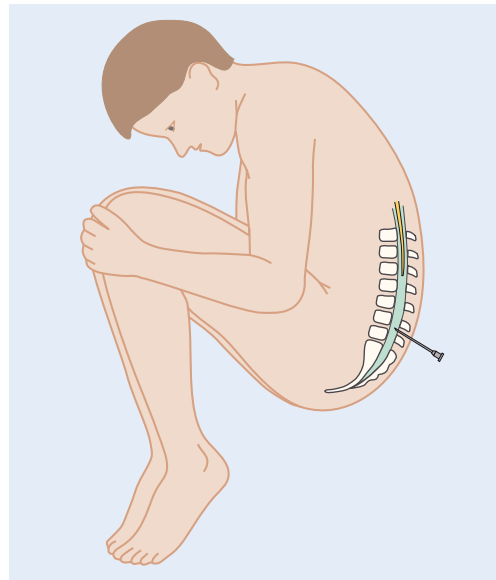
Näytteenottoasento ja pistospaikan haku.

Näyte voidaan ottaa sekä potilaan maatesa kyljellään että istuessa. Kylkimakuulla otetun näytteen jälkeen saattaa ilmetä vähemmän postspinaalipäänsärkyä kuin istuma-asennossa otetun, mutta hyvin ylipainoiselta potilaalta näytteen saa käytännössä usein otetuksi helpommin tämän istuessa (9). Mikäli avauspaine mitataan, potilaan on oltava kylkimakuulla. Ellei näytettä saada otetuksi toisessa asennossa, voidaan vielä yrittää toista, mikä usein auttaa. Oikea selän asento on piston onnistumisen kannalta avainasemassa.

Selän asento tarkistetaan huolellisesti ennen toimenpidettä. Potilaalle puhutaan usein ”kissa-asennosta”, joka kuvaakin hyvin tavoitetta: samalla mahdollisimman köyry ja toisaalta pituusakselin suhteen suora selkä niin, että nikamavälit ovat kunnolla auki ja pää on eteen taivutettuna (KUVA). Yleinen virhe on hartialinjan kierto, mikä aiheuttaa kiertymistä selkärangan. Tarvittaessa pyydetään avustavaa hoitajaa pitämään potilasta oikeassa asennossa piston ajan. Mikäli pisto tehdään istuma-asennossa, potilas saa syliinsä oikean asennon löytymistä helpottavan ”halattavan” tyynyn.

Suoliluun etukärki ja lanneselän nikamat palpoidaan ennen pesua ja arvioidaan pistoskohta, joka merkitään kynnellä tai kynällä. Jos nikamavälin palpaatio ei kunnolla onnistu, voidaan määrittää selkänikamarivistön ja suoliluun etukärkien (spina iliaca anterior) kautta vedettyjen suorien leikkauskohta pistoskohdaksi. Lidokaiinipuudutus poistaa kivun pinnallisesti ja voi myös rauhoittaa potilasta. Se ei ole kuitenkaan välttämätön, koska puudutus johtaa kahteen eri neulanpistoon eikä poista syvempien kudosten kipua. Syvien osien puuduttamista on vältettävä, ettei puudutetta joudu selkäydintilaan. Samoin tulee välttää arpialueen, tatuoinnin tai muun epänormaalin ihoalueen, esimerkiksi luomen läpi pistämistä.

Lannepisto tehdään tavallisesti 0,7 mm:n (22 G) atraumaattisella neulalla, jossa on tylpistetty leikkauspinta, suoliluun yläetukärjen (s. iliaca anterior superior) tason joko ylä- (L3–L4) tai alapuolen (L4–L5) nikamavälistä. Selkäydin voi ulottua jopa L2(–3)-tasolle asti, joten ylempiin nikamaväleihin ei tule pistää



KUVA. Potilaan asento lannepistoa suoritettaessa.

(https://www.terveysportti.fi/dtk/ltk/koti?p_artikkeli=ykt00878&p_haku=vid00150). Neula ohjataan nikamasuunnassa yläviistoon tunnistellen neulan kärjessä tuntuvia anatomisia ”maamerkkejä” ja potilaan kokemia sävähdyksiä toisessa alaraajassa, mikä ohjaa siirtämään neula keskemmälle. Mikäli selkäydinkanava ei heti löydy tai neula koskettaa nikaman pintaa, sitä kannattaa vetää reilusti takaisin (kuitenkin neulan kärki koko ajan ihon alla), ettei ajauduta samaan ”pistoskanavaan” takaisin. Kun paine neulan kärjessä vähentyy, ollaan yleensä selkäydintilassa.

Mikäli neulaan tulee verensekaista aivo-selkäydinnestettä, sen kirkastumista voi odotella vähän aikaa, mutta jos saalis on pelkkää verta, neula vaihdetaan. Joskus neulan 45 asteen kierto selkäydintilassa jopa useaan kertaan jouduttaa aivo-selkäydinnesteen tippumista. Samoin auttaa potilaan puhuminen tai yskiminen, jotka nostavat lievästi painetta rinta- ja vatsaontelossa. Näytteen tiputtamisen jälkeen (normaalisti riittää noin 10–20 tippaa/putki) laitetaan steriilinä pidetty mandriini takaisin neulaan, minkä pitäisi vähentää päänsärlyn riskiä, ja poistetaan neula samassa kulmassa kuin se on selkäydintilaan vietykin.

Ydinasiat

- ▶ Aivo-selkäydinnestenäyte on edelleen tärkeä diagnostinen toimenpide neurologiassa.
- ▶ Aivo-selkäydinnestenäytettä tarvitaan erityisesti infektioiden ja autoimmuunitautien diagnostiikassa.
- ▶ Oikein suoritettuna lannepisto on turvallinen toimenpide.
- ▶ Potilaan mahdollinen antitromboottinen tai antikoagulaatiolääkitys on aina huomioitava ennen näytteenottoa.
- ▶ Tärkein komplikaatio on postspinaalipäänsärky, jota voidaan hoitaa kofeiinitiputuksella ja veripaikalla.

Pisto voi olla teknisesti vaikea tai jopa mahdoton, jos potilas on erittäin lihava, hänellä on vaikea spinaalistennoosi tai taustalla on lannepiston luudutusleikkaus. Pistäjää voidaan vaihtaa kerran, mikä usein auttaa, mutta useita vaihtoja ei kannata tehdä. Tarvittaessa voidaan konsultoida anestesialääkärinä, mutta tuolloin aivo-selkäydinnesteen oton tarve (ja potilaan jaksaminen) täytyy olla hyvin mietitty.

Jälkitoimet. Jos potilas kotiutetaan pistön jälkeen, on kerrottava postspinaalipäänsärlyn mahdollisuudesta. Pistön jälkeen erityisesti vältettäviä asioita ei ole, joskin raskas fyysinen rasitus tai liikuntasuoritus seuraavina päivinä voivat lisätä päänsärlyn mahdollisuutta. Pistönjälkeinen vuodelepo ei kuitenkaan ehkäise päänsärkyä eikä ilmeisesti tavanomaisesti suositeltu kahvinjuontikaan (10). Sairauskertomukseen kirjataan pistoaika, mahdolliset tekniset vaikeudet (esimerkiksi useampi pisto) ja artefaktiveri, jottei jouduta turhiin toimenpiteisiin lukinkalvonalaisen verenvuodon epäilyn vuoksi.

Yleisimmät aivo-selkäydinnestelöydökset

Normaali näyte on kirkas ja väritön, sameus viittaa bakteerimeningiittiin. Tasaisen verinen

näyte on aivoverenvuodon merkki, neulaan hyytyvä veri tai aivo-selkäydinnesteen verivirrat sen sijaan artefakteja. Kellertävä aivo-selkäydinneste on joko vanhan verenvuodon tai suurentuneen proteiinipitoisuuden aiheuttama. Mikäli proteiinipitoisuus on hyvin suuri, aivo-selkäydinnesteen tippuminen hidastuu tai pysähtyy. Tavallisimmat aivo-selkäydinnesteen laboratoriolöydökset on kuvattu **TAULUKOSSA 3**.

Tulehduksellisissa neurologisissa sairauksissa, joita diagnosoidaan aivo-selkäydinnestestä, käytetään usein sen tulkintaa sekoittavia hoitoja. Jaksoittaisen metyyliprednisonihoidon jälkeen aivo-selkäydinnestessä havaitaan pleosytoosia arvoon $16/\text{mm}^3$ asti. Suonensisäinen immunoglobuliinihoito häiritsee serologista diagnostiikkaa, joten näytteet on otettava ennen immunoglobuliini-infuusiota. Hoidon puoliintumisaika on 3–4 viikkoa. Plasmafereesi puolestaan pienentää aivo-selkäydinnesteen proteiinipitoisuutta ja häiritsee serologista diagnostiikkaa.

Komplikaatiot

Vuorokaudessa aikuisen aivoissa valmistuu uutta aivo-selkäydinnestettä noin 500 ml ja neste uusiutuu noin neljä kertaa. Selkäytimen lumbaalitilassa aivo-selkäydinnestettä on noin 30 ml, joten normaalissa näytteenotossa otettava noin 10 ml:n määrä ei haittaa potilasta (11).

Postspinaalipäänsärky. Yleisin lannepiston jälkeinen komplikaatio on postspinaalipäänsärky, pystyasennossa tuntuva koko pään intensiivinen särky, joka pakottaa makuulle. Särky voi kestää useita vuorokausia pistön jälkeen. Lannepistoihin erikoistuneessa klinikassa postspinaalipäänsärkyä esiintyi 5,7 %:lla potilaista (12). Sille altistivat nuorempi ikä, naissukupuoli, korkea verenpaine ja traumaattinen punktio. Cochrane-katsauksessa neulan paksuus ei vaikuttanut päänsärlyn riskiin, mutta riski oli pienempi atraumaattista neulaa käytettäessä (13).

Yleisemmin postspinaalipäänsärkyä on arvioitu esiintyvän jopa 20–30 %:lla potilaista (14). Sen uskotaan johtuvan joko madaltuneesta aivo-selkäydinnestepaineesta, joka johtaa aivoverisuonten laajentumiseen, tai pistön aiheuttamasta aivo-selkäydinnestevuodosta,

TAULUKKO 3. Tavallisimmat aivo-selkäydinnestelöydökset (24).

	Normaali löydös	Poikkeava löydös	Muuta
Punasolumäärä	0	0–1 000 Lievästi hemorraginen tila (aivoinfarkti, enkefaliitti ym.) 1 000–100 000 Vuoto (aivoverenvuoto, lukinkalvonalainen verenvuoto)	0–1 000: liittyy usein pistostekniikkaan Lukinkalvon alaisen verenvuodon epäilyssä ns. puoliikkaiden nyrkkisääntö : punasolut ilmaantuvat aivo-selkäydinnesteeseen puolessa tunnissa, ksantokromia (näytteen keltaisuus, aiheutuu bilirubiinista) puolessa päivässä, punasolut häviävät puolessa viikossa ja ksantokromia puolessa kuukaudessa (kahdessa viikossa).
Valkosolumäärä	0–3/mm ³	4–100/mm³ MS-tauti Neuroborreliosisi Neurosarkoidosisi Virus-, sieni- tai tuberkuloottinen meningiitti Virusenkefaliitit (herpes simplex, varicella-zoster) Neurosyfilis Aivokalvoärsytys yleisinfektiossa Aivovaskuliitti Autoimmuuni/paraneoplastinen enkefaliitti Neurolymfooma, -leukemia Aivokalvolle levinnyt syöpä 100–1 000/mm³ Virus- tai muu seroosi meningiitti Tuberkuloottinen meningiitti Listeriameningiitti Vanha vuoto? > 1 000/mm³ Bakteerimeningiitti	Artefaktiveren yhteydessä esiintyy noin 1 valkosolu/1 000 punasolua. Mono- ja polymorfonukleaaristen solujen osuudet lasketaan, jos aivo-selkäydinnesteen leukosyttimäärä > 20/mm ³ . Kaikki muut oheiset sairaudet aiheuttavat mononukleaarisen pleosytoosin paitsi bakteerimeningiitti. Vuodossa/vuotavassa infarktissa kehittyvä polymorfonukleaarinen leukosyyttireaktio ja siihen liittyvä pieni glukoosipitoisuus – muistuttaa bakteerimeningiitin aivo-selkäydinnestelöydöstä. Pahanlaatuiset solut voidaan solulaskennassa tulkita valkosoluiksi. Niiden tarkka tulkinta edellyttää patologis-anatomista diagnoosia, aivo-selkäydinnesteen sytologiaa ja joskus virtaus-sytometriaa.
Glukoosipitoisuus	2,2–4,2 mmol/l (noin puolet verengluukoosiarvosta)	Suurentunut: diabetes, glukoosinfuusio Pientenyt: infektio (bakteeri, tuberkuloosi, sieni), neurosarkoidosisi	Tarkistetaan verengluukoosipitoisuus pistohetkellä
Proteiinipitoisuus	150–450 mg/l	Pientenyt: Ei käytännön merkitystä Suurentunut: Vuoto, kasvaimet, akuutti ja krooninen polyradikuliitti, meningiitti, enkefaliitti, aivo-selkäydinnestekierron häiriöt, usein aivoinfarktissa, monet neurodegeneratiiviset sairaudet Lisääntynyt keskushermoston vastainesynteesi (esim. MS-tauti) Veri-aivoesteen vaurio Veren proteiinipitoisuus suurentunut (esim. myelooma, tuberkuloosi) Diabetes Spinaalistenosisi läkkäillä usein ilman sairaustilaa	Oligoklonaaliset IgG-jaokkeet: MS-taudissa noin 90 %:lla potilaista kroonisissa infektioissa infektioiden jälkitiloissa

joka siirtää aivoja hieman alaspäin ja venyttää aivohermojen sensorisia säikeitä (15).

Kotihoitona käytetään särkylääkkeitä ja runsasta nesteytystä. Jos särky kestää yli 2–3 vuorokautta, sairaalassa annetaan suonensisäinen nestehoito ja kofeiinitiputus. Kofeiinia annetaan tunnin aikana laskimoon 500 mg 1 000 ml:ssa Ringerin liuosta, ja hoito voidaan tarvittaessa toistaa. Kofeiinin teho postspinaalipäänsäryn hoidossa on osoitettu, ja sen uskotaan perustuvan aivoverisuonten lisääntyvään supistumiseen (16).

Veripaikka postspinaalipäänsäryn hoitona. Mikäli konservatiivinen hoito tai kofeiinitiputus eivät auta päänsärkyyn kahden vuorokauden kuluessa lannepiston jälkeen, voi anestesialääkäri laittaa epiduraalisen veripaikan, joka helpottaa useimpien potilaiden oireita välittömästi (17). Neurologi konsultoi anestesialääkärinä toimenpiteestä, ja potilaskohtaisesti käydään läpi sen optimaalinen ajankohta, tarvittavat esitutkimukset, toimenpiteen suorittaminen ja siihen liittyvät riskit parhaan mahdollisen hoitotuloksen saavuttamiseksi. Ennen toimenpidettä potilaan kanssa keskustellaan siihen liittyvistä riskeistä ja kerrotaan yksityiskohtaisesti käytännön toteutuksesta.

Veripaikan laittamisen estävät samat tekijät kuin lannepistonkin. Jos potilas käyttää antitromboottista lääkettä, ennen veripaikan laittoa noudatetaan samoja ohjeita kuin ennen epiduraalisen puudutuskatettrin laittoa (18). On myös muistettava, että veren patogeeneit ja syöpäsolut voivat toimenpiteen seurauksena kulkeutua veren mukana keskushermostoon. Laboratoriokokeet veren hyytymisen ja mahdollisen infektion osalta tarkistetaan ennen toimenpidettä.

Veripaikka tehdään potilaalle leikkaussalin heräämössä tai päivystyspoliklinikassa. Toimenpiteen yhteydessä on noudatettava erityisen huolellista aseptiikkaa. Selän ja kyynärtaipeen iho pestään ja suojataan steriileillä liinoilla. Iho puudutetaan paikallisesti ja epiduraalitali tunnistetaan aikaisemmin punktoidusta nikamavälillä tai yhtä nikamaväliä alemmaa käyttämällä niin sanottua vastuksen häviämismenetelmä (loss of resistance) -tekniikkaa. Potilaan kyynärtaipeen laskimosta otetaan

steriilisti noin 10–15 ml verta, joka ruiskutetaan hitaasti epiduraalitali. Jos potilas tuntee selkä-, alaraaja- tai niskakipua, verenanto keskeytetään. Veripaikan jälkeen suositellaan vähintään puolen tunnin vuodelepoa. Sen jälkeen testataan istuma- ja pystyasennossa päänsärkytilanne, johon veripaikan tulisi antaa välitön apu. Yleensä toimenpiteen jälkeen suositellaan kahden tunnin vuodelepoa ja kotiuttamista neljän tunnin jälkeen. Fyysistä rasitusta tulee välttää noin viikon ajan.

Joskus postspinaalipäänsärky uusiutuu, ja veripaikan voi uusia 2–3 vuorokauden kuluttua. Erotusdiagnostinen selvittely tehdään uudelleen ennen toimenpidettä. Komplikaatiot ovat samat kuin lannepiston jälkeen.

Muut komplikaatiot. Lannepiston pelätyin komplikaatio liittyy aivopaineen nousun huomaamatta jäämiseen. Tämä voi pahimmillaan johtaa pikkuaivojen työntymiseen niska-aukkoon (foramen magnum) ja potilaan menehtymiseen. Siksi on ensiarvoisen tärkeää varmistaa normaali aivopaine ennen pistoa.

Lievempiä haittoja ovat selkävivot, joita esiintyy noin 10–15 %:lla potilaista. Säteilykipu tai alaraajojen parestesiat (6,3 %:lla) johtunevat neulan kontaktista selkäytimen hännän (cauda equina) vapaisiin hermoihin (19). Hyvin harvinaisiin komplikaatioihin kuuluvat iho- tai suupatogeenien kontaminaation aiheuttama bakteerimeningiitti (alle 0,1 %:lla) ja epiduraalinen märkäpesäke (20). Muihin tunnistettuihin riskeihin kuuluvat epiduraalihakematooma, jolle altistaa lähinnä potilaan huomioimatta jäänyt verenvuototaipumus tai antikoagulaatiohoito, ja sinustromboosi, jota pidetään kallonsisäisen hypotension seurauksena. Näiden harvinaisten komplikaatioiden yleisyyttä ei tiedetä (19).

Lopuksi

Vaikka aivo-selkäydinnestenäyte on vanhimpia neurologisia diagnostisia tutkimuksia, sitä käytetään edelleen hyvin monipuolisesti. Tutkimus on oikein tehtynä erittäin turvallinen, ja sairaalaloissa sen helppo saatavuus, tarvittaessa päivystyksenä saatavat vastaukset ja edullinen hinta verrattuna esimerkiksi magneettikuvaukseen suosivat sen käyttöä laajemminkin,

myös kehittyvissä maissa. Aivo-selkäydinneste-näyte tarjoaa ainoana tutkimusmenetelmänä suoran näkymän keskushermoston patologiaan, erityisesti immunopatologiaan, eikä sen merkityksen katoaminen ole näköpiirissä. Nykyään vaikuttaa pikemminkin siltä, että aivo-selkäydinnesteelle löydetään yhä uusia käyttötarkoituksia muun muassa MS-taudin, muiden

neurologisten sairauksien ja aivovammojen biomarkkereita etsittäessä (21–23). Siksi olisi tärkeää, että lääketieteen opiskelijat pääsisivät jo opiskeluaikana harjoittelemaan lannepistoa valvotusti, jotta kynnys näytteenottoon päivystystilanteessa, jossa se voi olla tärkein potilaan diagnoosia selvittävä toimenpide, ei nousisi turhan korkeaksi. ■

SARI ATULA, dosentti, osastonylilääkäri

Kliiniset neurotieteet, neurologia, Helsingin yliopisto ja neurologian klinikka, HYKS

ANNE PESONEN, LT, vs. osastonylilääkäri

Leikkaus- ja anestesiaosasto, Meilahden sairaala, ATeK, HYKS

MARKUS FÄRKKILÄ, professori

Kliiniset neurotieteet, neurologia, Helsingin yliopisto

VASTUUTOIMITTAJA

Perttu J. Lindsberg

SIDONNAISUUDET

Sari Atula: Luentopalkkio/asiantuntijapalkkio (Merck, Roche, Santen, TEVA, Biogen, Genzyme, Merck, Pfizer, Roche), korvaukset koulutus- ja kongressikuluista (Biogen, Genzyme, Merck, Orion, Pfizer), muut sidonnaisuudet (Kliininen tutkimus, Merck, TVH)

Anne Pesonen: Muut sidonnaisuudet (NovoNordisk B osakeomistus)

Markus Färkkilä: Apuraha (Actelion, Amgen, Alexion, Biogen, Eli Lilly, Novartis, Roche, Sanofi, TEVA), luentopalkkio/asiantuntijapalkkio (Merck, Novartis, Roche, Sanofi, TEVA, Potilasvahinkolautakunta, Farmasian oppimiskeskus)

SUMMARY

Lumbar puncture and related complications

Lumbar punctures are performed for diagnosing infections and inflammatory diseases of the central nervous system and excluding subarachnoid hemorrhage. Antithrombotic and anticoagulative medication is assessed beforehand, the necessary interruptions for medication are made and increased intracranial pressure is excluded. The most important things for the successful procedure are optimal posturing and good information of the patient. The procedure is very safe when done properly. The most common complication afterwards is postdural puncture headache. It is first treated with bed rest and painkillers, followed by intravenous fluid therapy and caffeine infusion in the hospital, or blood patching in the most severe cases.

KIRJALLISUUTTA

1. Quincke Hl. Die lumbalpunktion des hydrocephalus. *Berliner Klin Wochenschr* 1891;28:929–33,965–8.
2. Lichtheim L. Re: The proposal of Quincke to withdraw cerebrospinal fluid by lumbar puncture in cases of brain disease. *Dtsch Med Wochenschr* 1893;19:1234.
3. Long B, Koyfman A, Runyon MS. Subarachnoid hemorrhage: updates in diagnosis and management. *Emerg Med Clin North Am* 2017;35:803–24.
4. Lindsberg PJ, Uotila L. Lukinkalvonalaisen verenvuodon ja varoitustuodon likvori-diagnostiikka. *Duodecim* 2009;125:2677–85.
5. Korja M, Hernesniemi J. Varoitustuodoista ja likvorin spektritutkimuksesta. *Duodecim* 2010;126:1355–6.
6. Carpenter CR, Hussain AM, Ward MJ, ym. Spontaneous subarachnoid hemorrhage: a systematic review and meta-analysis describing the diagnostic accuracy of history, physical examination, imaging, and lumbar puncture with an exploration of test thresholds. *Acad Emerg Med* 2016;23:963–1003.
7. Mäkitie L, Korja M, Kangasniemi M, ym. Päänsärky kallonsisäisen verenvuodon oireena. *Duodecim* 2016;132:1993–9.
8. Thompson AJ, Banwell BL, Barkhof F, ym. Diagnosis of multiple sclerosis: 2017 revisions of the McDonald criteria. *Lancet Neurol* 2018;17:162–73.
9. Zorrilla-Vaca A, Makkar JK. Effectiveness of lateral decubitus position for preventing post-dural puncture headache: a meta-analysis. *Pain Physician* 2017; 20:E521–9.
10. Basurto Ona X, Uriona Tuma SM, Martinez García L, ym. Drug therapy for preventing post-dural puncture headache. *Cochrane Database Syst Rev* 2013. DOI: 10.1002/14651858.CD001792.pub3.
11. Doherty CM, Forbes RB. Diagnostic lumbar puncture. *Ulster Med J* 2014;83:93–102.
12. Barreras P, Benavides DR, Barreras JF, ym. A dedicated lumbar puncture clinic: performance and short-term patient outcomes. *J Neurol* 2017;264:2075–80.
13. Arevalo-Rodriguez I, Muñoz L, Godoy-Casasbuenas N, ym. Needle gauge and tip designs for preventing post-dural puncture headache (PDPH). *Cochrane Database Syst Rev* 2017. DOI: 10.1002/14651858.CD010807.
14. Färkkilä M. Sekundaariset päänsäryt. Kirjassa: Soinila S, Kaste M, toim. *Neurologia* [verkkokirja]. Helsinki: Kustannus Oy Duodecim 2015.
15. Peralta F, Devroe S. Any news on the postdural puncture headache front? *Best Pract Res Clin Anaesthesiol* 2017;31:35–47.
16. Basurto Ona X, Osorio D, Bonfill Cosp X. Drug therapy for treating post-dural puncture headache. *Cochrane Database Syst Rev* 2015. DOI: 10.1002/14651858.CD007887.pub3.
17. Safa-Tisseront V, Thormann F, Mallassiné P, ym. Effectiveness of epidural blood patch in the management of post-dural puncture headache. *Anesthesiology* 2001;95:334–9.
18. Horlocker TT, Vandermeulen E, Kopp SL, ym. Regional anesthesia in the patient receiving antithrombotic or thrombolytic therapy: American Society of Regional Anesthesia and Pain Medicine evidence-based guidelines (fourth edition). *Reg Anesth Pain Med* 2018;43:263–309.
19. Pitkänen M, Förster J. Lannepiston aiheuttamat komplikaatiot. *Duodecim* 2014; 130:1834–42.
20. Zhang JH, Wang ZL, Wan L. Cervical epidural analgesia complicated by epidural abscess: a case report and literature review. *Medicine (Baltimore)* 2017; 96:e7789.
21. Bhan A, Jacobsen C, Myhr KM, ym. Neurofilaments and 10-year follow-up in multiple sclerosis. *Mult Scler J* 2018; 24:1301–7.
22. Costerus JM, Brouwer MC, van de Beek D. Technological advances and changing indications for lumbar puncture in neurological disorders. *Lancet Neurol* 2018; 17:268–78.
23. Tomar GS, Singh GP, Lahkar D, ym. New biomarkers in brain trauma. *Clin Chim Acta* 2018;487:325–9.
24. Atula S. Lannepisto (lumbaalipunktio). Lääkäriin käsikirja 2018 [päivitetty 7.11.2018]. <https://www.terveysportti.fi/dtk/ltk/koti>.