

<https://helda.helsinki.fi>

---

## Maksaetäpesäkkeiden leikkaushoito - missä menevät rajat?

Lavonius, Maija

2019

---

Lavonius , M , Karjula , H , Österlund , P & Tukiainen , E 2019 , ' Maksäetäpesäkkeiden leikkaushoito - missä menevät rajat? ' , Duodecim , Vuosikerta. 135 , Nro 6 , Sivut 575-582 .  
< <https://www.duodecimlehti.fi/api/pdf/duo14835> >

---

<http://hdl.handle.net/10138/314508>

---

publishedVersion

---

*Downloaded from Helda, University of Helsinki institutional repository.*

*This is an electronic reprint of the original article.*

*This reprint may differ from the original in pagination and typographic detail.*

*Please cite the original version.*

Maija Lavonius, Heikki Karjula, Pia Österlund ja Eija Tukiainen

## Maksaetäpesäkkeiden leikkaushoito – missä menevät rajat?

Maksaetäpesäkekirurgia tarjoaa mahdollisuuden parantavaan hoitoon osalle levinnyttä kolorektaalisyöpää ja neuroendokriinista syöpää sairastavista potilaista. Potilasvalinta ja hoidon suunnittelu vaativat moniammatillista yhteistyötä maksakirurgin, gastrokirurgin, onkologin, gastroradiologin ja maksapatologin kesken. Suunnittelussa huomioidaan syöpätaudin käyttäytyminen, kasvainten sijainti maksassa, maksan toiminta ja potilaan yleissairaudet.

Leikkaustekniikan kehittymisen myötä maksakirurgian aiheet ovat laajentuneet. Suurin osa leikkaushoidon piirissä olevista maksakasvaimista on etäpesäkkeitä, sillä vain noin yksi kymmenestä maksasta löytyvästä pahanlaatuisesta kasvaimesta on maksan primaarikasvain. Etäpesäkkeiden poisto onkin nykyisin yleisin maksakirurginen toimenpide. Onkologian ja toimenpideradiologian kehitys on mahdollistanut hoitojen yhdistämisen ja parantanut edelleen hoitotuloksia. Leikkauskuolleisuus on nykyisin pieni, vain 1–2 %, ja leikkauksiin liittyvää komplikaatioriskiä voidaan vähentää leikkaushoidon asiantuntevalla suunnittelulla (1).

### Tavoitteena parantava hoito

Tavallisin maksakirurgian aihe on paksusuolisyövän etäpesäkkeiden poisto. Näyttö kirurgisen hoidon edusta on kiistaton, mutta valitettavasti vain noin 20 % potilaista soveltuu metastasoituneen taudin leikkaushoitoon. Maksaan levinnyttä paksusuolisyöpää sairastavien hoitamattomien potilaiden elinajan odotteen mediaani on kahdeksan kuukautta ja viiden vuoden elossaolo-osuus 0 % (2,3). Käytettäessä pelkkää onkologista hoitoa ilman kirurgisia

toimenpiteitä saadaan ennuste pitenemään 30 kuukauteen ja hyväkuntoisten potilaiden viiden vuoden elossaolo-osuus 10 %:iin (4,5). Mikäli syöpä on levinnyt ainoastaan maksaan ja nämä maksaetäpesäkkeet saadaan radikaalisti poistettua, paranee viiden vuoden elossaolo-osuus noin 50 %:iin ja kymmenen vuoden 12–36 %:iin (6,7).

Neuroendokriinisten kasvainten maksaetäpesäkkeiden kirurginen hoito on myös suhteellisen tavallinen leikkauksen aihe. Neuroendokriinisten kasvainten luonnollinen kulku on usein hidas, ja taudin kulkua jarruttavat hoidot ovat tehokkaita. Maksaetäpesäkkeiden leikkaushoito tulee kyseeseen, jos parantava leikkaus on mahdollinen tai kasvaimesta johtuvia hormonaalisia oireita voidaan lievittää vähentämällä tautimassaa. Oireiden väheneminen edellyttää kuitenkin lähes kaikkien maksan pesäkkeiden poistoa eli tautimassan vähenemistä yli 90 %:lla.

Myös rintasyövän, munuaissyövän, ruuansulatuskanavan stroomakasvaimen (GIST) ja melanooman maksaetäpesäkkeiden hoito voi tulla kysymykseen joissakin tapauksissa, jos primaarikasvaimen hoidosta on kulunut yli vuosi ja tauti on muutoin hallinnassa (8).

Syöpätaudin luonnollinen kulku tulee tuntea



**TAULUKKO 1.** Maksaetäpesäkekirurgian päälinjoja ja niiden osuus kaikista toimenpiteistä.

Primaarikasvain	Osuus maksaetäpesäkekirurgiasta	Maksanulkoisen tauti vasta-aiheena	Leikkaus jos yli neljä etäpesäkettä	Parantava hoitotulos saavutettavissa
Paksusuolisyöpä	Yli 60 %	Ei aina	Usein mahdollista	50 %
Neuroendokriininen syöpä	10–20 %	Ei aina	Usein mahdollista	50 %
Rintasyöpä Munuaissyöpä Melanooma Munasarjasyöpä Sarkooma GIST	Harvoin	Yleensä	Harvoin mahdollista	Harvoin

GIST = ruuansulatuskanavan stroomakasvain

maksakirurgiaa suunniteltaessa. Mikäli syövän luonnollinen kulku on jo varhaisessa vaiheessa aggressiivinen ja taudin leviäminen laajaa eikä tautiin ole tehokasta onkologista hoitoa, potilas ei hyödy yksittäisen maksaetäpesäkkeen poistosta. Tällaisia syöpiä ovat esimerkiksi keuhko- ja haimasyöpä. Toimenpiteiden jakautumista on esitetty **TAULUKOSSA 1**.

### Potilasvalinta – tunnista komplikaatoriskit

Maksakirurgialle spesifisiä komplikaatioita ovat leikkauksen aiheuttama sappivuoto ja sen seurauksena syntyvät sappikertymät leikkausalueelle. Lisäksi maksakirurgiaan liittyy tavanomaisia kirurgisia komplikaatioita kuten infektioita, laskimotukoksia, haavaongelmia ja leikkauksenjälkeisiä verenvuotoja. Leikkausta edeltävän hoidon suunnittelussa pyritään tunnistamaan hoitoon liittyvät riskit ja suunnittelemaan toimenpiteitä niiden välttämiseksi.

Maksakirurgian leikkauriskia lisääviä tekijöitä on esitetty **TAULUKOSSA 2**. Kaikkiin laajoihin maksaresektioihin liittyy leikkauksen jälkeinen maksan vajaatoiminta, jonka kliinisenä oireena on väsymys. Hoidon tavoite on, että vajaatoiminta korjaantuu muutamien leikkauksenjälkeisten viikkojen aikana maksan regeneraation kautta, mikä havaitaan bilirubiiniarvojen ja tromboplastiiniajan normaalistumisena.

Etäpesäkekirurgiaan soveltuvilla potilailla ei yleensä ole vakavia liitännäissairauksia. Tärkein maksaleikkausta rajoittava tekijä onkin

jäljelle jäävän toiminnallisen maksan määrä. Terveen maksan tilavuudesta on mahdollista poistaa jopa kaksi kolmasosaa. Mikäli maksassa on merkittävää rasvoittumista tai fibroosia, tulee laajoihin resektioihin ryhtyä vain huolellisen harkinnan jälkeen, sillä rasvamaksakin heikentää maksan toimintaa (9–11). Maksan rasvoittuminen, joka voi liittyä ylipainoon, alkoholin käyttöön tai annettuihin solunsalpaaja-hoitoihin, erityisesti irinotekaaniin, on yleinen ongelma. Maksan toimintakykyä arvioidaan maksa-arvojen, kuvantamislöydösten ja joskus maksabiopsian perusteella. Käytössä on myös maksan aineenvaihduntakykyä mittaavia testejä kuten galaktoosin puoliintumisaajan tai indosyaaniinivihreän aineenvaihdunnan mittaaminen.

Asianmukaisesti hoidetut sydämen tai munuaisten vajaatoiminta ja diabetes tulee huomioida maksakirurgian suunnittelussa. Leikkauksen riskitekijät kasautuvat usein, ja sydämen vajaatoimintaan voi liittyä maksaparenkymisairautta. Vanhuus ei yksinään ole maksakirurgian este (12). Solunsalpaaja- ja biologiset hoidot saattavat olla raskaita iäkkäille potilaille, ja yksittäisen maksaetäpesäkkeen poisto rauhallisessa tautitilanteessa saattaa kannattaa.

### Turvallinen hoito vaatii monialaista yhteistyötä

Maksakirurginen hoito toteutetaan moniammatillisen hoitotiimin yhteistyönä (**TAULUKKO 3**). Suomessa maksakirurgia on keskitetty yksiköihin, joissa monialainen yhteistyö to-

teutuu. Vaativimmat tapaukset on keskitetty HUS:n maksyksikköön (13,14). Moniammatilliset kokoukset ovat vakiintuneet osaksi työtapaa.

Maksaradiologinen osaaminen on keskeistä hoidon suunnittelussa. Kuvantaminen perustuu tietokonetomografiaan (TT) ja magneettikuvaukseen sekä tarvittaessa myös positroniemissiotomografia (PET) -TT:hen. Radiologi osallistuu poistettavien pesäkkeiden tunnistamiseen leikkaussalissa kaikukuvausta apuna käyttämällä. Yhteistyössä syöpätautilääkäreiden kanssa suunnitellaan onkologiset lääkehoidot ja mahdollinen primaarikasvaimen sädehoito sekä niiden ajoitus leikkaukseen nähden.

Perioperatiivinen ja leikkauksenjälkeinen hoito vuodeosastolla ja leikkaussalissa muodostavat jatkumon. Nopean toipumisen ohjelmien käyttöönotto on lyhentänyt sairaalassaoloaikoja (15). Ruokailu ja liikkuminen on mahdollista kivun sallimissa rajoissa jo leikkauispäivänä. Anestesiologinen osaaminen on keskeistä leikkauksenaikaisten verenkierto-olosuhteiden optimoinnissa ja kivun hoidossa. Leikkauksen jälkeen pyritään siihen, että potilas palaa mahdollisimman nopeasti normaaleihin päivittäisiin toimiinsa.

## Maksakirurginen leikkaustekniikka valitaan yksilöllisesti

Jos maksapesäke sijaitsee syvällä maksassa ja lähellä keskeisiä suonirakenteita, saatetaan pienenkin tautipesäkkeen vuoksi joutua poistamaan koko maksalohko. Paikallispoistoja voidaan tehdä lukuisia eri puolilta maksaa, kunhan toimivaa maksaa jää riittävästi.

Jos maksassa on useita pesäkkeitä ja etenkin jos ne sijaitsevat maksan molemmissa lohkoissa, täytyy leikkaus suunnitella erityisen huolellisesti (KUVA 1). Tällaiset leikkaukset edellyttävät maksan hyvää toimintaa. Jäljelle jäävän maksan tilavuutta ja toimintakapasiteettia voidaan arvioida tilavuusmittauksilla. Maksakirurgisia toimenpiteitä tehdään yhä enemmän käyttämällä apuna tähyystekniikkaa (16). Potilaat kokevat tähyysteikkauksen helpommaksi, ja sen avulla osa heistä pystyy kotiutumaan jopa ensimmäisenä leikkauksen jälkeisenä päivänä.

**TAULUKKO 2.** Maksakirurgisen leikkausriskin arvioinnissa huomioitavia tekijöitä.

### Potilaskohtaiset tekijät

Ikä yli 65 vuotta  
ASA-riskiluokka 3–4  
Sydämen vajaatoiminta  
Munuaisten vajaatoiminta  
Ravitsemustila  
Lihavuus

### Maksan ominaisuudet

Maksan toimintakokeet  
Anatomiset tekijät  
Etäpesäkkeiden sijainti  
Maksalohkojen suhde  
Maksan jäljelle jäävä tilavuus  
Aikaisemmat maksatoimenpiteet  
Rasvoittuminen kuvantamisen perusteella  
Mahdollinen kirroosi

### Taudin levinneisyys

Mahdollinen hoitamaton primaarikasvain  
Maksanulkoiset tautipesäkkeet  
Syöpähoidot

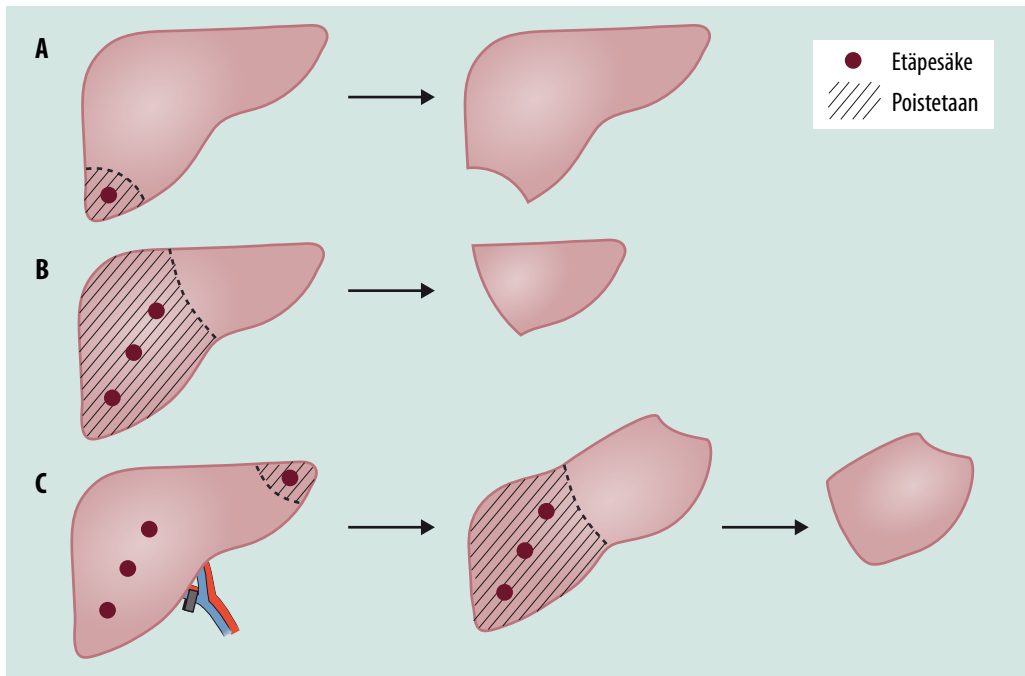
**TAULUKKO 3.** Maksakirurgian moniammatillinen yhteistyö mahdollistaa hoidon yksilöllisen optimoinnin.

### Maksakirurgian hoitotiimin jäsenet

Maksakirurgi  
Avustava kirurgi, maksaradiologi  
Onkologi, gastrokirurgi, patologi, anestesiologi  
Sairaanhoidajat vuodeosastolla, leikkaussalissa ja poliklinikassa, fysioterapeutti

**Porttilaskimoembolisatio ja kaksivaiheiset maksaresektiot.** Jos jäljelle jäävän maksan toimintakyvyn riittävyttä epäillään, voidaan maksan regeneraatiotaipumusta ennakoida ja käyttää hyödyksi. Tällöin jäljelle jäävää maksalohkoa kasvatetaan tukkimalla poistettavaan lohkoon vievä porttilaskimoaara ennen myöhempää maksaresektiota. Radiologin suorittaman porttilaskimoembolisaation hoitovaste näkyy jo kahdessa viikossa, mutta usein toisen vaiheen leikkaus tehdään vasta 4–6 viikon kuluessa.

Maksaresektio voidaan tehdä kaksivaiheisena niin, että ensimmäisessä leikkauksessa poistetaan tautipesäkkeet maksan säilytettävältä puolelta ja suljetaan porttilaskimoaara



**KUVA 1.** Maksakirurgisen leikkaustekniikan valinta. A) Maksan reunan yksittäisiä pesäkkeitä on mahdollista poistaa laparoskooppisesti. B) Lohkonpoisto on maksakirurgisen leikkaussuunnittelun perusta. C) Kaksivaiheisen leikkauksen ensimmäisessä leikkauksessa tehdään porttilaskimon sulkua myöhemmin poistettavalle puolelle ja poistetaan pesäkkeet jäävästä maksalohkosta.

lohkosta, joka suunnitellaan poistettavaksi toisessa leikkauksessa noin kuukauden kuluttua (KUVA 1). Porttilaskimoembolisaaation vaikutusta voidaan tehostaa toimenpiteellä, jossa porttilaskimon sulkua yhdistetään jo ensimmäisessä leikkauksessa maksaparenkymin dissektio (ALPPS-tekniikka) (17). Suuren komplikaattioriskin vuoksi menetelmää on käytetty vain vähän.

**Toistuvat maksaresektiot.** Vaikka maksan regeneraatio kasvattaa maksaparenkyymiä, ei uusia sappiteitä tai verisuonia kehity, mikä saattaa rajoittaa uusintaleikkauksen suunnittelua. Levinneen paksusuolisyövän onkologiset hoidot saattavat pienentää maksaetäpesäkkeitä niin, etteivät pesäkkeet enää näy kuvantamalla ja voivat jäädä poistamatta leikkauksessa. Tämä ei ole leikkauksen este, mutta potilasta tulee seurata tarkasti, sillä suurin osa näistä etäpesäkkeistä aktivoituu seuraavan vuoden aikana ja voi vaatia uuden toimenpiteen.

Maksan uusintaresektiot kannattavat (18–20). Parantava hoitotulos saadaan resektion

toistamisen jälkeen lähes yhtä todennäköisesti kuin ensimmäisenkin leikkauksen jälkeen. Jos potilaille on tehty toistuvia maksaresektioita maksaan levinneen paksusuolisyövän takia, heidän elinajan odotteensa mediaani on 43–108 kuukautta (21). On kuitenkin huomattava, että uusintaleikkaukset ovat teknisesti vaativampia ja niihin liittyy enemmän komplikaattioriskejä.

**Leikkauksen ajoitus.** Peräsuolisyövän kirurgisessa hoidossa komplikaattioriski on suurempi kuin maksakirurgiassa. Jos peräsuolisyöpäleikkaus komplisoituu, voi maksaetäpesäkkeiden poisto viivästyä tai estyä kokonaan. Siksi maksaresektio on joskus hyvä tehdä heti peräsuolisyöpäresektiota edeltävän kemosaadon jälkeen ennen suolileikkausta (22–24). Maksaleikkaus on hyvä tehdä ennen paksusuolikasvaimen poistoa myös silloin, kun maksaresektio vaikuttaa hankalalta. Jos maksassa on laajalti etäpesäkkeitä eikä suoli ole tukossa, keskitytään ensisijaisesti maksaetäpesäkkeiden hoitamiseen.

**Yhteisleikkaus.** Peräsuolisyöpää ja maksa-etäpesäkkeitä leikataan vain harvoin samassa leikkauksessa, paksusuolisyöpää ja sen maksa-etäpesäkkeitä useammin. Mikäli molemmat kasvaimet soveltuvat laparoskooppiseen toimenpiteeseen, voidaan yhteistoimenpidettä harkita useammin. Yhteisleikkaukseen päädytään vain, jos sekä suoli- että maksaleikkauksen komplikaatioriski arvioidaan vähäiseksi ja taudin levinneisyys on kartoitettu asianmukaisesti.

**Vatsakalvoon levinnyt tauti.** Vaikka isoloituneen maksaetäpesäkkeen täydellisellä poistolla (R0-leikkaus) voidaan päästä 50–70 %:n viiden vuoden elossaolo-osuuteen, huononee ennuste alle 20 %:iin, mikäli potilaalla on maksanulkoisia etäpesäkkeitä, joita ei poisteta (25). Paksusuolisyövän samanaikainen metastasointi keuhkoissa tai vatsakalvossa ei välttämättä ole maksakirurgian vasta-aihe, kunhan kaikki kasvainmassa voidaan kirurgisesti poistaa. Pieni ja teknisesti helposti poistettava maksapesäke voidaan joskus poistaa samassa yhteydessä kuin peritoneaalinen tauti.

Keuhkoetäpesäkkeet leikataan aina eri yhteydessä kuin maksa. Mikäli paksusuolisyöpä on levinnyt maksaan ja keuhkoihin ja molemmat saadaan radikaalisti poistetuksi, on elinajan odotteen mediaani 42 kuukautta ja viiden vuoden elossaolo-osuus 26 % (25). Maksaetäpesäkkeiden ja vatsakalvoon levinneen taudin radikaalin resektion jälkeen elinajan odote on 29 kuukautta ja viiden vuoden elossaolo-osuus 17 % (25).

**Paikallinen lämmitetty solunsalpaaja-huuhtelu (HIPEC).** Sytoreduktiivisen kirurgian ja HIPEC:n (hyperthermic intraperitoneal chemotherapy) yhdistelmällä voidaan hoitaa vatsakalvoon metastasoitunutta paksusuolisyöpää. Yleensä maksaresektiota ei tehdä HIPEC-leikkauksen yhteydessä, mutta pienet ja paikalliset maksaresektiot ovat mahdollisia samassa leikkauksessa (26).

**Maksansiirtoa** voidaan harkita neuroendokriinisten kasvainten maksaetäpesäkkeiden hoidoksi, mikäli laaja metastasointi rajoittuu maksaan ja aiheuttaa hankalia yleisoireita. Suolistosyövän maksaan rajoittunutta mutta resektiohoitoon soveltumatonta metastasointia on kokeellisissa sarjoissa hoidettu maksansiirrolla (27).

## Ydinasiat

- ▶ Maksaetäpesäkekirurgia voi parantaa syövän.
- ▶ Paksusuolisyövän ja neuroendokriinisten kasvainten maksaetäpesäkkeet ovat tavalisin leikkausaihe.
- ▶ Maksan laajan metastasoinnin tautikuorman saneeraus on suunnitelmallisuutta vaativa moniammatillinen hoitokokonaisuus, jossa kirurgin kokemuksella on keskeinen merkitys.
- ▶ Maksanulkoisen metastasointi ei aina ole maksaetäpesäkekirurgian vasta-aihe.

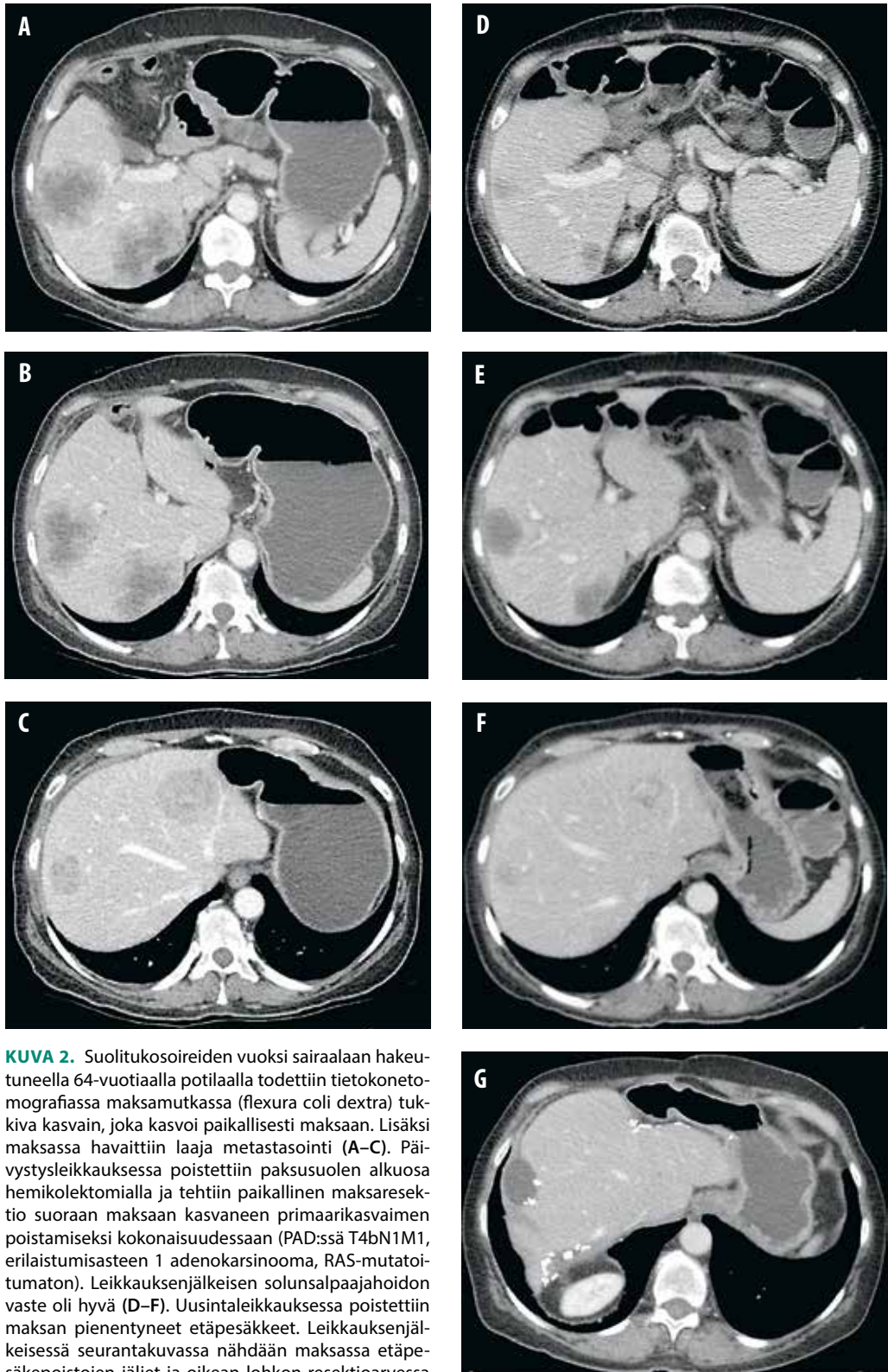
## Kevennetyt toimenpidetekniikat

Joskus potilaan perussairauksien, maksan toiminnan heikentymisen tai kasvaimen sijainnin vuoksi kirurginen hoito ei ole mahdollista. Tällöin harkitaan toimenpideradiologista hoitoa (28). Näistä eniten käytetty on kasvaimen paikallinen lämpöhoito, mutta myös lyhytetäisyysinen sädehoito eli brakyterapia voi tulla kysymykseen (Peltola ym. tässä numerossa). Lämpöhoito voidaan myös yhdistää kirurgiseen resektioon, jos tauti on monipesäkkeinen ja toiminnallista maksakudosta joudutaan säästämään.

Syövän etenemistä jarruttavina hoitomuotoina voidaan harkita valtimonsisäisiä toimenpiteitä kuten kemoembolisaatiota (TACE) tai selektiivistä sisäistä sädehoitoa (SIRT) (Peltola ym. tässä numerossa). Myös stereotaktinen sädehoito on otettu käyttöön sijainniltaan vaikeiden pesäkkeiden hoidossa, ja alustavat tulokset ovat varovaisen lupaavia (29).

## Tulevaisuudennäkymiä

Näennäisesti samantyyppiset syöpäkasvaimet voivat käyttäytyä hyvin eri tavoin. Osa leviää hitaasti ja maltillisesti, osa taas hyvinkin aggressiivisesti. Etäpesäkekirurgian ongelma onkin tunnistaa ne potilaat, jotka todella hyötyvät kirurgisesta etäpesäkkeiden poistosta.



**KUVA 2.** Suolitukosoireiden vuoksi sairaalaan hakeutuneella 64-vuotiaalla potilaalla todettiin tietokone-tomografiassa maksamutkassa (flexura coli dextra) tukkiva kasvain, joka kasvoi paikallisesti maksaan. Lisäksi maksassa havaittiin laaja metastasointi (A–C). Päivystysleikkauksessa poistettiin paksusuolen alkuosa hemikolektomialla ja tehtiin paikallinen maksaresektio suoraan maksaan kasvaneen primaarikasvaimen poistamiseksi kokonaisuudessaan (PAD:ssä T4bN1M1, erilaistumisasteen 1 adenokarsinooma, RAS-mutatoitumaton). Leikkauksenjälkeisen solunsalpaajahoidon vaste oli hyvä (D–F). Uusintaleikkauksessa poistettiin maksan pienentyneet etäpesäkkeet. Leikkauksenjälkeisessä seurantakuussa nähdään maksassa etäpesäkepoistojen jäljet ja oikean lohkon resektioarvessa rauhallinen nestekertymä (G).

Tämän vuosituhanen aikana on tehty merkittävää syöpäbiologista tutkimusta. Esimerkiksi suolistosyövästä tiedetään, että primaarikasvaimesta määritettävän KRAS-kasvaingeenin avulla voidaan ennustaa vastetta tiettyihin syöpälääkkeisiin, samoin kuin sillä, onko syöpä lähteisissä paksusuolen oikean- vai vasemmanpuoleisesta osasta. Vahvin ennustetta huonontava vaikutus on todettu kasvaimen BRAF V600E-geenimutaatiolla (30,31). BRAF-mutatoituneen paksusuolisyövän maksaetäpesäkkeiden leikkaushoidon hyödyllisyys on jopa kokonaan kyseenalaistettu.

Leikkaustekniseltä kannalta leikkauksenaikeinen kolmiulotteinen maksan kuvantaminen ja robottivälineinen kirurgia voivat vähentää leikkauksiin liittyvää kudosvauriota (32). On

toki huomattava, että maksaan kohdistuva toimenpide on sama, mutta tähytystekniikan avulla vatsanpeitteisiin kohdistuvat avaukset ovat pienempiä ja kipua ja toipumisaika siten lyhempiä.

## Lopuksi

Maksaetäpesäkekirurgiaa voidaan tarjota potilaille, joiden kasvaimet ovat teknisesti leikattavissa, jotka yleiskuntonsa ja perussairauksiensa perusteella soveltuvat maksakirurgiaan ja jotka hyötyvät sairautensa kirurgisesta hoidosta. Potilaan soveltuvuuden hoitoon arvioi kokenut moniammatillinen työryhmä, joka myös vastaa hoidosta. ■

**MAIJA LAVONIUS, dosentti, gastroenterologisen kirurgian erikoislääkäri**  
TYKS

**HEIKKI KARJULA, LL, gastroenterologisen kirurgian erikoislääkäri**  
OYS

**PIA ÖSTERLUND, dosentti, syöpätautien ja sädehoidon erikoislääkäri**  
TAYS

**EIJA TUKIAINEN, LT, gastroenterologisen kirurgian erikoislääkäri**  
HUS

**VASTUUTOIMITTAJA**  
Ville Sallinen

### SIDONNAISUUDET

**Maija Lavonius:** Luentopalkkio/asiantuntijapalkkio (Takeda, Merck, Bayer), korvaukset koulutus- ja kongressikuluista (Ethicon)

**Heikki Karjula:** Ei ilmoitusta sidonnaisuuksista

**Pia Österlund:** Apuraha (Amgen, Eli Lilly, Merck, Nordic Drugs, Roche, Sanofi, Servier), luento-/asiantuntijapalkkio (Amgen, Bayer, Celgene, Eli Lilly, Merck, MSD, Nordic Drugs, Roche, Sanofi, Servier), korvaukset koulutus- ja kongressikuluista (Amgen, Merck, Nordic Drugs, Roche, MSD, Eli Lilly, Abbvie), muut sidonnaisuudet (MSD, Celgene, Incyte, Roche, Amgen, Merck)

**Eija Tukiainen:** Korvaukset koulutus- ja kongressikuluista (Astellas, Novartis)

### SUMMARY

#### **Surgical treatment of liver metastases – where do we draw the line?**

Liver resection of metastatic tumors is an option for curative treatment for patients with colorectal and neuroendocrine metastases. The understanding of cancer biology, liver anatomy and liver function is fundamental when planning multimodal treatment strategies. Modern techniques in liver surgery widen the indications of liver surgery for a more advanced tumor load in the liver as well as for patients with comorbidities.



**KIRJALLISUUTTA**

1. Russel MC. Complications following hepatectomy. *Surg Oncol Clin N Am* 2015; 24:73–96.
2. Adson MA. Resection of liver metastases: when is it worthwhile? *World J Surg* 1987; 11:511–20.
3. Simmonds PC. Palliative chemotherapy for advanced colorectal cancer: systematic review and meta-analysis. *Colorectal Cancer Collaborative Group. BMJ* 2000; 321:531–5.
4. Heinemann V, von Weikersthal LF, Decker T, ym. FOLFIRI plus cetuximab versus FOLFIRI plus bevacizumab at first-line treatment for patients with metastatic colorectal cancer (FIRE-3): a randomized, open-label, phase 3 trial. *Lancet Oncol* 2014;15:1065–75.
5. Venook AP, Niedzwiecki D, Lenz HJ, ym. Effect of first-line chemotherapy combined with cetuximab or bevacizumab on overall survival in patients with KRAS wild-type advanced or metastatic colorectal cancer: a randomized clinical trial. *JAMA* 2017;317:2392–401.
6. Abbas S, Lam V, Hollands M. Ten-year survival after liver resection for colorectal metastases: systematic review and meta-analysis. *ISRN Oncol* 2011. DOI: 10.5402/2011/763245.
7. Capussotti L, Ferrero A, Lo Tesoriere R, ym. Liver surgery for colorectal metastases: results after 10 years of follow-up. Long-term survivors, late recurrences, and prognostic role of morbidity. *Ann Surg Oncol* 2008;15:2458–64.
8. Takemura N, Saiura A. Role of surgical resection for non-colorectal non-neuroendocrine liver metastases. *World J Hepatol* 2017;9:242–51.
9. Lafaro K, Buettner S, Maqsood H, ym. Defining post hepatectomy liver insufficiency: where do we stand? *J Gastrointest Surg* 2015;19:2079–92.
10. Hoffmann K, Hinz U, Stravodimos C, ym. Risk assessment for liver resection. *Surgery* 2018. DOI: 10.1016/j.surg.2018.06.024.
11. Rahnemai-Azar AA, Cloyd JM, Weber SM, ym. Update on liver failure following hepatic resection: strategies for prediction and avoidance of post-operative liver insufficiency. *J Clin Transl Hepatol* 2018;6:97–104.
12. De Blasi V, Memeo R, Adam R, ym. Major hepatectomy for colorectal liver metastases in patients aged over 80: a propensity score matching analysis. *Dig Surg* 2018;35:333–41.
13. Weledji EP. Centralization of liver cancer surgery and impact on multidisciplinary teams working on stage IV colorectal cancer. *Oncol Rev* 2017;11:331.
14. Saito Y, Yamada S, Imura S, ym. A learning curve for laparoscopic liver resection: an effective training system and standardization of technique. *Transl Gastroenterol Hepatol* 2018. DOI: 10.21037/tgh.2018.07.03.
15. Savikko J, Ilmakunnas M, Mäkisalo H, ym. Enhanced recovery protocol after liver resection. *Br J Surg* 2015;102:1526–32.
16. Sawazaki S, Numata M, Morita J, ym. Safety of laparoscopic surgery for colorectal cancer in patients with severe comorbidities. *Anticancer Res* 2018; 38:3767–72.
17. Hauke LJ Baumgart JM. Associating liver partition and portal vein ligation for staged hepatectomy in the treatment of colorectal liver metastases: current scenario. *Dig Surg* 2018;35:294–30.
18. Schmidt T, Nienhuser H, Kuna C, ym. Prognostic indicators lose their value with repeated resection of colorectal liver metastases. *Eur J Surg Oncol* 2018; 44:1610–8.
19. Wurster EF, Tenckhoff S, Probst P, ym. A systematic review and meta-analysis of the utility of repeated versus single hepatic resection for colorectal cancer liver metastases. *HPB (Oxford)* 2017; 19:491–7.
20. Lillemoe HA, Kawaguchi Y, Passot G, ym. Surgical resection for recurrence after two-stage hepatectomy for colorectal liver metastases is feasible, is safe, and improves survival. *J Gastrointest Surg* 2018. DOI: 10.1007/s11605-018-3890-y.
21. Wurster EF, Tenckhoff S, Probst P, ym. A systematic review and meta-analysis of the utility of repeated versus single hepatic resection of colorectal cancer liver metastases. *HPB* 2017;19:491–7.
22. Gustavsson B. Simultaneous surgery for primary colorectal cancer and metastatic lesions? *Scand J Gastroenterol* 2012;47:269–76.
23. Lam VW, Laurence JM, Pang T, ym. A systematic review of a liver-first approach in patients with colorectal cancer and synchronous colorectal liver metastases. *HPB (Oxford)* 2014;16:101–8.
24. Ihnát P, Vávra P, Zonča P. Treatment strategies for colorectal carcinoma with synchronous liver metastases: which way to go? *World J Gastroenterol* 2015; 21:7014–21.
25. Brown K, deReuver PR, Hadden WJ, ym. Resection of colorectal liver metastases and extra-hepatic disease: a systematic review and proportional meta-analysis of survival outcomes. *HPB (Oxford)* 2016; 18:209–20.
26. Cloyd JM, Abdel-Misih S, Hays J, ym. Impact of synchronous liver resection on the perioperative outcomes of patients undergoing CRS-HIPEC. *J Gastrointest Surg* 2018;22:1576–84.
27. Dueland S, Foss A, Solheim JM, ym. Survival following liver transplantation for liver-only colorectal metastases compared with hepatocellular carcinoma. *Br J Surg* 2018;105:736–42.
28. Nordin A, Numminen K, Kallio R, ym. HALO katsaus. Maksan kasvainten tuhoaminen paikallishoidoilla. *Suom Lääkäril* 2011;66:1270–8.
29. Petrelli F, Comito T, Baarni S, ym. Stereotactic body radiotherapy for colorectal cancer liver metastases: a systematic review. *Radiother Oncol* 2018; 129:427–34.
30. Schirripa M, Bergamo F, Cremolini C, ym. BRAF and RAS mutations as prognostic factors in metastatic colorectal cancer patients undergoing liver resection. *Br J Cancer* 2015;112:1921–8.
31. Margonis GA, Buettner S, Andreatos N, ym. Association of BRAF mutations with survival and recurrence in surgically treated patients with metastatic colorectal liver cancer. *JAMA Surg* 2018;153
32. Guerra F, Di Marino M, Coratti A. Robotic surgery of the liver and biliary tract. *J Laparoendosc Adv Surg Tech A* 2018. DOI: 10.1089/lap.2017.0628.