

**PÄIVI NEVALAINEN**  
kliinisen neurofysiologian  
dosentti, erikoislääkäri

**ISMO ILVESKOSKI**  
LT, kliinisen neurofysiologian ja  
lastenneurologian erikoislääkäri,  
unilääketieteen erityispätevyys

**SAMPISA VANHATALO**  
kliinisen neurofysiologian  
professori, osastonylilääkäri

**LEENA LAURONEN**  
kliinisen neurofysiologian  
dosentti, osastonylilääkäri

HUS Kuvantaminen, kliinisen  
neurofysiologian osasto,  
Uusi lastensairaala, Helsingin  
yliopistollinen sairaala ja Helsingin  
yliopisto, kliinisten neurotieteiden  
laitos

#### KIRJALLISUUTTA

- 1 Kaminska A, Cheliout-Heraut F, Eisermann M, Touzery de Villepin A, Lamblin MD. EEG in children, in the laboratory or at the patient's bedside. *Neurophysiol Clin* 2015;45:65–74.
- 2 Pihko H, Haataja L, Rantala H, toim. Lastenneurologia, 1-3. painos. Kustannus Oy Duodecim 2018.

## Lasten kliinisen neurofysiologian tutkimuskäytännöt

- Kliinisen neurofysiologian menetelmillä selvitetään keskus- ja ääreishermoston sekä lihaksiston sairauksia.
- Lapsilla yleisin tutkimus on aivosähkökäyrä eli EEG, jolla selvitetään erityisesti kohtausoireiden taustaa. Tavallisia ovat myös uni- ja vireystilatutkimukset, elektroneuromyografia ja herätevastetutkimukset.
- Erityistilanteissa tarvitaan akuuttihoiton aivomonitorointia, leikkauksenaikaista neuromonitorointia sekä aivotoimintojen paikantamista.

Kliinisen neurofysiologian (KNF) tutkimuksia tehdään lapsille erikoissairanhoidossa. Tutkimusten käytännön suoritus määräytyy potilaan iän, koon ja kysymyksenasettelun mukaan.

Tässä katsauksessa kuvataan tutkimusmenetelmät ja niiden tärkeimpiä kansainvälisesti hyväksytyjä käyttötarkoituksia.

#### EEG kertoo aivotoiminnan poikkeavuuksista

Elektroenkefalografiassa eli EEG-tutkimuksessa aivojen sähköistä toimintaa mitataan pään pinnalta. Nykyisin rekisteröinnit tehdään yleensä elektrodimyssyllä (kuva 1).

ovat epäspesifisiä, mutta sopiessaan muuhun taudinkulkuun ja kohtausoirekuvaan ne vahvistavat epilepsiaepäilyä ja voivat auttaa epilepsian luokittelussa sekä kohtausriskin arvioinnissa. EEG-löydöksiä tulkittaessa on kuitenkin muistettava, että sekä terveillä että kehityshäiriöisillä ja erityisesti autismikirjon sairauksia sairastavilla lapsilla voi esiintyä runsaastikin epileptiformisia löydöksiä, ilman että lapsi koskaan saa epilepsia-kohtauksia (3,4).

Epileptiset kohtaukset toistuvat niin harvoin, että polikliinisen EEG:n aikana niitä ei yleensä saada rekisteröityä. Mikäli tavanomaisella EEG-rekisteröinnillä ei saada tarpeeksi tietoa lasta vaivaavien kohtausoireiden syyn selvittämiseksi, voidaan pidempiaikaisia rekisteröintejä tehdä video-EEG-yksikössä (5). Video-EEG-tutkimukset kestävät muutamista tunneista useisiin päiviin, ja niillä on mahdollista dokumentoida sekä päivä- että yöaikaisia kohtauksia (6). Tällainen kohtausenaikainen EEG-rekisteröinti varmistaa epilepsiadiagnoosin. Pitkäaikais-EEG-rekisteröinti voidaan tehdä myös ambulatoorisena. Tällöin rekisteröinti aloitetaan KNF-osastolla, mutta potilas pääsee kotiin jatkuvasti rekisteröivän kannettavan laitteen kanssa. Tämän menetelmän rajoituksena on purkausten kliinisen merkittävyyden arviointi: kohtausenaikaista videokuva ei useinkaan ole käytettävissä eikä potilaan toimintakykyä testata.

EEG-tutkimuksen keskeistä antia on myös sellaisten tilanteiden tunnistaminen, joissa kohtausoireiden syy ei ole epileptinen. Vauvoilla ja pienillä lapsilla esiintyy paljon erikoiselta näyttävää liikehdintää (taulukko 1), joka voidaan usein tunnistaa normaaliksi lapsuusiän toiminnaksi videokuvan sisältävässä EEG-tutkimuksessa (7).

### Lapsen polikliinisen EEG:n tavallisin aihe on kohtausoireiden selvittely.

EEG on lasten yleisin neurofysiologinen tutkimus. Polikliinisen EEG:n tavallisin aihe on kohtausoireiden selvittely tai joskus myös kehityshäiriöiden taustasyiden tutkiminen (1,2). Päivystystilanteissa tutkimusta voidaan tarvita kohtausoireiden havainnointiin tai akuuttien tajunantason häiriöiden selvittelyyn ja tehohoidossa aivovaurion vaikeusasteen arviointiin (2).

Kohtausoireita selvitetessä EEG rekisteröidään lähes aina polikliinisesti kohtausoireiden välillä eli interiktaalisesti. Poikkeavuuksien esiintulon todennäköisyyttä pyritään lisäämään erilaisilla aktivaatiomenetelmillä, tavallisimmin vähentämällä lapsen uniaikaa ennen tutkimusta (uni-deprivaatio), unella tutkimuksen aikana (uni-EEG), vilkkuvalolla ja hyperventilaatiolla (3). Epilepsiaan liittyy usein ns. epileptiformisia EEG-poikkeavuuksia: teräviä aaltoja, piikkejä, monipiikkejä tai purkauksia. Nämä löydökset

- 3 Mervaala E, Haaksiluoto E, Himanen S-L ym, toim. Kliininen neurofysiologia, 1. painos. Kustannus Oy Duodecim 2018.
- 4 Capal JK, Carosella C, Corbin E ym. EEG endophenotypes in autism spectrum disorder. *Epilepsy Behav* 2018;88:341–8.
- 5 Montavont A, Kaminska A, Soufflet C, Taussig D. Long-term EEG in children. *Neurophysiol Clin* 2015;45:81–5.
- 6 Mervaala E, Mäkinen R, Peltola J, Eriksson K, Jutila L, Immonen A. Video-EEG epilepsian diagnostiikassa – milloin ja miksi? *Duodecim* 2009;125:2514–20.
- 7 Gaily E. Imeväiskäisen kohtausoireet. *Suom Lääkäril* 2009;64:31–4.
- 8 Glass HC, Shellhaas RA, Wusthoff CJ ym. Contemporary profile of seizures in neonates: a prospective cohort study. *J Pediatr* 2016;174:98–103.

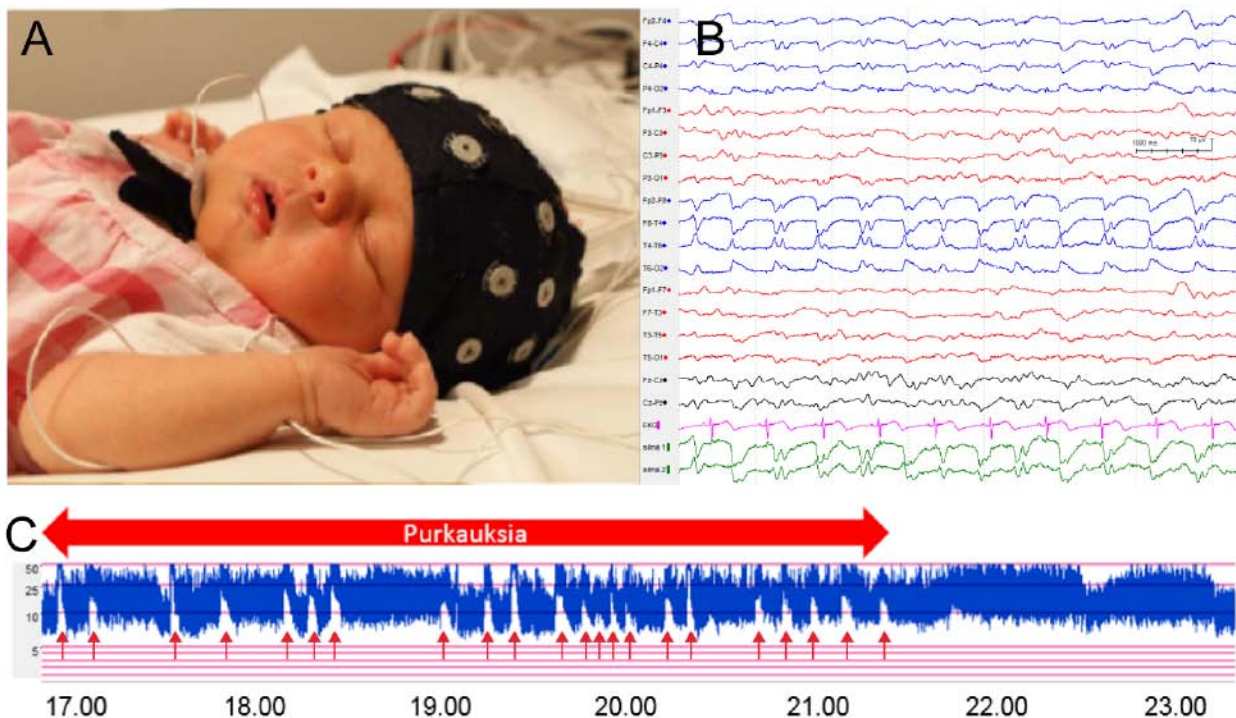
VERTAISARVIOITU 

### Lapsen EEG-tutkimus

A. Polikliinisessa EEG-tutkimuksessa käytetään usein elektrodimyssyä.

B. Esimerkki vastasyntyneen EEG-rekisteröinnistä myssyllä. Oikean hemisfäärin epileptinen purkaus erottuu rytmisenä (n. 2 j/s) toimintana erityisesti kanavilla F8-T4 ja T4-T6.

C. Esimerkki vastasyntyneen pitkäaikaisen EEG-monitoroinnin aEEG-trendistä yhden kanavaparin (P3-P4) alueelta. aEEG:sta pystyy yhdellä vilkaisulla näkemään, että epileptisiä kohtauksia saaneella potilaalla oli useita purkauksia klo 17–21.30 (lovet sinisessä aEEG-käyrässä), mutta tämän jälkeen EEG normalisoitui.



- 9 Malone A, Ryan CA, Fitzgerald A, Burgoyne L, Connolly S, Boylan GB. Interobserver agreement in neonatal seizure identification. *Epilepsia* 2009;50:2097–101.
- 10 Boylan GB, Rennie JM, Pressler RM, Wilson G, Morton M, Binnie CD. Phenobarbitone, neonatal seizures, and video-EEG. *Arch Dis Child Fetal Neonatal Ed* 2002;86:F165–71.
- 11 Stevenson NJ, Lauronen L, Vanhatalo S. The effect of reducing EEG electrode number on the visual interpretation of the human expert for neonatal seizure detection. *Clin Neurophysiol* 2018;129:265–70.
- 12 Renner-Primec Z, Stare J, Neubauer D. The risk of lower mental outcome in infantile spasms increases after three weeks of hypsarrhythmia duration. *Epilepsia* 2006;47:2202–5.

#### Kohtausoireet lapsuuden eri vaiheissa

Vastasyntyneisyyskaudella esiintyy suhteellisesti paljon epileptisiä kohtauksia. Niiden taustalla on tavallisimmin jokin akuutti aivotapahtuma, joista yleisimmät ovat hypoksis-iskeeminen enkefalopatia synnytykseen liittyvän hapenpuutteen seurauksena, aivoinfarktit ja -verenvuodot sekä keskushermoston infektiot (8). Kohtausoireena voi esiintyä monenlaista poikkeavaa liikehdintää, mutta myös liikehdinnän loppumista tai esimerkiksi apnoeita.

Vastasyntyneillä on kuitenkin runsaasti myös ei-epileptistä liikehdintää, joka saattaa synnyttää huolta (taulukko 1). Onkin osoitettu, että vastasyntyneiden kohtausoireiden epileptisyyden ar-

vioiminen kliinisin perustein on käytännössä mahdotonta (9), joten EEG on välttämätön vastasyntyneillä osoittamaan epileptisen purkauksen tai sen puuttumisen oireiden aikana. Useimmiten EEG-seuranta on syytä jatkaa lääkähoidon tehon varmistamiseksi, koska erityisesti vastasyntyneisyyskaudella on tavallista, että aivojen sähköinen purkaustoiminta jatkuu, vaikka kliiniset kohtausoireet väistyisivätkin lääkityksen ansiosta (ns. electroclinical uncoupling) (10,11).

Imeväisiässä epilepsiaepäily herää erityisesti, jos lapsella on toistuvia tai sarjassa esiintyviä kohtausoireita tai jos lapsen kehitys pysähtyy tai taantuu (taulukko 2) (7). Infantiilispasmioreyhtymää epäiltäessä EEG tehdään päivystystutki-



TAULUKKO 1.

**Oireita, jotka voivat herättää epäilyn epileptisistä kohtauksista**

Tyypillinen oirekuva ja normaali EEG oireen aikana osoittavat kohtauksen ei-epileptiseksi.

	Oire	Selitys
<b>Vauvaikä</b>	Raajojen nytkähdykset unessa	Fysiologiset unimyokloniat
	Säpsähtelyt unessa	Fysiologiset unisäpsähdykset
	Silmien nykinä, reagoimattomuus vanhempiin	Nukahtaminen suoraan REM-uneen
	Tärinä raajoissa, leuassa	Fysiologinen vapina
	Puistattelu, tärinä	Puistatuskohtaus (shuddering attack)
	Rytminen nykinä tai alaraajojen puristaminen yhteen, punoittaminen, ei kontaktiin tulemista	Itsestimulaatio
	Itkuun liittyvä hengittämättömyys, tajunnanmenetyt	Affektikramppi
<b>Leikki- ja kouluikä</b>	Poissaolevuus	Fysiologinen ajatuksiin vaipuminen
	Silmien muljauttelu, nykinä	TIC-oireet
	Nukahtamisvaiheen ja unen nykinät	Fysiologiset unimyokloniat
	Yölliset huutokohtaukset	Kauhukohtaukset

13 O'Callaghan FJK, Lux AL, Darke K ym. The effect of lead time to treatment and of age of onset on developmental outcome at 4 years in infantile spasms: Evidence from the United Kingdom Infantile Spasms Study. *Epilepsia* 2011;52:1359–64.

muksena tai viimeistään seuraavana arkipäivänä, jotta hoito päästään aloittamaan viiveettä (12,13). Kohtauksia eli infantiilispasmiensa sarjoja esiintyy yleensä runsaasti, joten tutkimuksessa pyritään diagnoosin varmistamaan kohtausrekisteröintiin. Siinä voi myös tulla esille lääkähoidon valintaa ohjaavia rakenteelliseen-metaboliseen taustasyhyyn viittaavia löydöksiä. Myös lääkähoidon tehoa seurataan tiheään toistetuilla

### Aivojen monitorointi teho-osastoilla on yleistynyt nopeasti.

14 Koutroumanidis M, Arzimanoglou A, Caraballo R ym. The role of EEG in the diagnosis and classification of the epilepsy syndromes: a tool for clinical practice by the ILAE Neurophysiology Task Force (Part 2). *Epileptic Disord* 2017;19:385–437.

15 American Academy of Pediatrics. Provisional Committee on Quality Improvement, Subcommittee on Febrile Seizures. Practice parameter: the neurodiagnostic evaluation of the child with a first simple febrile seizure. *Pediatrics* 1996;97:769–72.

EEG-tutkimuksilla.

Leikki- ja varhaiskouluikässä EEG-tutkimus tehdään useimmiten kohtausepäilyn selvittämiseksi. Tyypillinen EEG:lla selvitettävä oire on aikuisten havaitsema ”poissaolevuus” (taulukko 2). Varhaiskouluikään liittyy myös erityisiä iän karttuessa itsestään rajoittuvia ja siinä mielessä hyvänlaatuisia paikallisalkuisia epilepsioita ([www.epilepsydiagnosis.org](http://www.epilepsydiagnosis.org)) (14). Vaikka epilepsia-kohtaukset säikäyttävät usein lapsen ja perheen ja EEG-löydöskin voi olla huomattavan

epileptiforminen, kyseessä voi silti olla lapsen kehittyessä ohimenevä ja joskus jopa yhteen kohtaukseen rajoittuva taudinkuva.

EEG ei merkittävästi paranna hoitopolkua varhaislapsuuden tavanomaisten, lyhytkestoisten ja symmetristen kuume-kouristusten selvittämisessä (15,16). Kuume-kouristuksen jälkeen EEG:ssä nähdään usein epileptiformista toimintaa, mutta se ei ennusta kuume-kouristusten uusiutumista eikä epilepsian puhkeamista (15).

Epilepsiaepäily voi herätä myös silloin, kun lapsen kehitys on pysähtynyt tai taantunut odottamatta. Tällöin EEG-tutkimusta tarvitaan epileptisten enkefalopatioiden poissulkemiseen. Erityinen näistä on unenaikainen sähköinen status epilepticus eli CSWS-oireyhtymä (continuous spike and wave during sleep), jossa EEG:ssä nähdään unen aikana jatkuva epileptinen purkaustoiminta. Siihen liittyen lapsen kehitys pysähtyy tai taantuu, vaikka hänellä ei välttämättä ole lainkaan epileptisiä kohtauksia (14).

Kouluikässä alkavat useimmat yleistyneet epilepsiaoireyhtymät, joissa voi esiintyä yhtä tai useampaa eri kohtautyyppiä: poissaolokohtauksia, myoklonioita ja yleistyneitä toonien-kloonisia eli tajuttomuus-kouristuskohtauksia (17). Näissä oireyhtymissä EEG:n aikaiset aktivaatiot provosoivat usein epileptiformista EEG-toimintaa ja jopa kohtauksia. Poissaolokohtausepilepsioissa EEG on käyttökelpoinen lääkähoidon tehon arviointiin, sillä vähäoireiset ja lyhyetkin kohtaukset tulevat siinä hyvin esille.

Lapsuudessa alkavat usein oireilla myös aivo-kuoren kehityshäiriöihin liittyvät epilepsiat. Tiettyissä pienelle aivoalueelle rajoittuvissa kehityshäiriöissä (erityisesti tyypin 2 fokaalinen kortikaalinen dysplasia) lapsen kliininen kehitys voi olla täysin normaalia ennen rajuina ryöppyinä alkavia kohtauksia. EEG-löydös näissä epilepsioissa vaihtelee vauriokohdan mukaan. Aivo-kuoren pinnalla sijaitseviin kehityshäiriöihin liittyy usein selvä ja jatkuva EEG-poikkeavuus, mutta lähempänä aivojen keskiosia sijaitseva aivo-kuoren poikkeava toiminta voi jäädä täysin näkymättä. Mikäli oireistoa ei saada kuriin epilepsialääkityksellä, potilas ohjataan epilepsia-kirurgiseen arviointiin (18).

#### Äkilliset tajunnanhäiriöt

Päivystystilanteissa EEG-tutkimusta tarvitaan tyypillisimmin ei-konvulsivisen status epilepti-



TAULUKKO 2.

## Lasten kohtausoireita ja EEG-löydöksiä

Epäillyt kohtausoireet	EEG:n tyyppilöydös	Epilepsia, johon löydökset tyypillisesti liittyvät
Imeväisikäisten motoriset tai pysähtymiskohtaukset	Kohtausten välillä normaali, kohtauksen aikana paikallinen purkaus	Imeväisiän itsestään rajoittuva paikallisalkuinen epilepsia
	Kohtausten välillä poikkeavia paikallisia löydöksiä, kohtauksen aikana paikallinen purkaus	Paikalliseen rakenteelliseen vaurioon liittyvä epilepsia
	Hypsarytmia tai multifokaaliset piikkihidasaalot, iktaalinen nopea monipiikkiipurkaus (PFA), epileptiset spasmit	Infantiilispasmioreyhtymä (Westin oireyhtymä)
	Kohtausten välillä normaali, kohtausoireena myoklonia, jolloin piikki-hidasaaltopurkaus	Imeväisiän itsestään rajoittuva myokloninen epilepsia
Leikki- ja kouluikäisten poissaolevuus- ja pysähtymisoreet	Runsaasti yleistyneitä 3,5 Hz:n purkauksia, joita hyperventilaatio lisää, tyyppillisiä poissaolo-kohtauksia purkausten aikana	Lapsuusiän poissaolo-kohtaus-epilepsia
	Paikallisia piikkejä takaraivo-ohkossa, erityisesti silmien sulkemisen jälkeen jatkuva piikitys, muuten normaali EEG	Todennäköinen takaraivo-ohko-epilepsia (Gastaut'n tyyppi), usein ensioireeksi paljastuvat näköoireet
	Paikallisia piikkejä temporaalisesti, joskus lisäksi multifokaalisia ja levinneitä piikkejä	Ohimolohkoepilepsian mahdollisuus
	Paikallisia piikkejä frontaalaisesti, joskus bilateraalaisesti	Otsalohkoepilepsian mahdollisuus

- 16 Suomalaisen Lääkäriseuran Duodecim ja Suomen Lastenneurologinen Yhdistys ry:n asettama työryhmä. Epilepsiat ja kuume-kouristukset (lapset). Käypä hoito -suositus 10.6.2013. [www.kaypahoito.fi](http://www.kaypahoito.fi)
- 17 Koutroumanidis M, Arzimanoglou A, Caraballo R ym. The role of EEG in the diagnosis and classification of the epilepsy syndromes: a tool for clinical practice by the ILAE Neurophysiology Task Force (Part 1). *Epileptic Disord* 2017;19:233–98.
- 18 Immonen A, Kälviäinen R, Gaily E, Blomstedt G. Kuka hyötyy epilepsiakirurgiasta? *Duodecim* 2008;124:2383–91.
- 19 Suomalaisen Lääkäriseuran Duodecim ja Suomen Lastenneurologinen Yhdistys ry:n ja Suomen Neurologinen Yhdistys ry:n asettama työryhmä. Epileptinen kohtaus (pitkittynyt; status epilepticus). Käypä hoito -suositus 30.5.2016. [www.kaypahoito.fi](http://www.kaypahoito.fi)

kuksen poissulkemiseen. Epäily voi herätä esimerkiksi, jos potilas ei odotetusti herää kouristuksellisen epilepsiakohtauksen lääkitsemisen jälkeen tai jos tajunnantaso vaihtelee.

Usein näissä tilanteissa tarvitaan pitkäaikaisista EEG-monitorointia, jotta voidaan luotettavasti todeta purkaus tai sen puuttuminen tajunnantason häiriön taustalla (19).

## Monitorointi teho-osastolla

Aivojen monitorointi teho-osastoilla on yleistynyt nopeasti viime vuosina. Kun potilas on sedatoitu tai tajunnantaso heikentynyt, EEG-rekisteröintiä tarvitaan epileptisten purkausten poissulkemiseen, hoitovasteen monitorointiin sekä aivovaurion vaikeusasteen arviointiin (20,21). Akuutin aivovaurion jälkeen keskushermoston tilaa ja aivovaurion astetta voidaan selvittää myös herätevästeiden avulla (22,23).

Vastasyntyneiden teho-osastolla monitorointi

tapahuu muutamalla elektrodilla (24), mutta isommille lapsille tarvitaan yleensä monikanavainen rekisteröinti (25). EEG:n esittäminen visuaalisina trendeinä (kuva 1) helpottaa ja nopeuttaa tulkintaa. Trendien perusteella hoitavat lääkärit voivat tulkita EEG:tä potilaan vierellä. Etäyhteyden kautta rekisteröintiä voidaan arvioida reaaliaikaisesti myös muualla kuin sairaalassa.

## Aivotoiminnan paikantamisen erikoismenetelmät

Jos epilepsiakohtaukset jatkuvat lääkehoitoyrityksistä huolimatta, tulee harkita epilepsiakirurgista hoitoa kaikenikäisille potilaille. Suomessa valtaosa lasten epilepsiakirurgian erityistutkimuksista ja -hoidoista tehdään HUS:ssa.

Epilepsiapesäke voidaan paikantaa paitsi (video-)EEG-tutkimuksilla myös magnetoencefalografialla (MEG), joka rekisteröi aivotoiminnan synnyttämiä magneettikenttiä ja mahdollistaa sekä interiktaalisen että iktaalisen purkauksen paikantamisen potilaan magneettikuviin (kuva 2) (26). Mikäli epilepsiapesäke sijaitsee lähellä tärkeitä toiminnallisia alueita (tunto- ja liikeaivokuori, puhealueet), niitä voidaan myös paikantaa MEG:n tai navigoidun transkraniaalisen magneettistimulaation avulla (27).

Poikkeavaa aivotoimintaa tutkitaan tarvittaessa invasiivisesti kallonsisäisesti. Erityisesti stereo-EEG-erikoistutkimus (SEEG) on mahdollistanut vaikeasti tutkittavien aivoalueiden poikkeavuuksien kartoittamisen viime vuosina (28,29). Grid- eli mattoelektroditutkimuksia käytetään erityisesti puhealuiden lähellä olevien epilepsiapesäkkeiden kallonsisäiseen tutkimukseen (30).

## Uni- ja vireystilahäiriöiden diagnostiikka

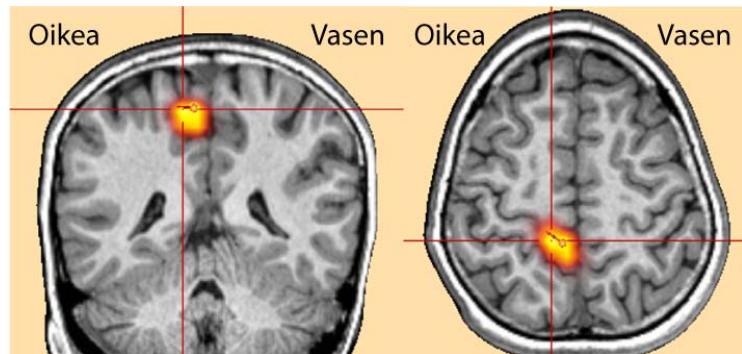
Yleisimpiä unitutkimusten syitä lapsilla ovat univaikeudet, uni-valverytmin häiriöt, päiväaikainen väsymys sekä unenaikaiset hengityshäiriöt. Lapsille tehtäviä unitutkimuksia ovat aktigrafia, unipolygrafia ja nukahtamisviivetutkimus (MSLT). Narkolepsiapotilas voi tarvita mopo- ja ajokorttia harkittaessa hereilläpysymistutkimuksen (MWT).

Univaikeuksiin ja uni-valverytmin häiriöihin voi liittyä riittämätön tai katkonainen yöuni tai viivästynyt univaihe. Päiväväsymyksen taustalla voi lisäksi olla hypersomnia tai narkolepsia. Yleisin unenaikainen hengityshäiriö on lapsilla

**KUVA 2.**

**Magnetoencefalografia (MEG)**

Interiktaalisia piikkejä tuottava aivoalue on paikannettu magneettikuviin MEG:n avulla. Myöhemmissä SEEG-tutkimuksessa sama alue osoittautui myös kohtausten lähtöalueeksi.



- 20 Abend NS, Wusthoff CJ, Goldberg EM, Dlugos DJ. Electrographic seizures and status epilepticus in critically ill children and neonates with encephalopathy. *Lancet Neurol* 2013;12:1170–79.
- 21 Massey SL, Jensen FE, Abend NS. Electroencephalographic monitoring for seizure identification and prognosis in term neonates. *Semin Fetal Neonatal Med* 2018;23:168–74.

kin obstruktioivinen uniapnea. Lisäksi lapsilla esiintyy sentraalista uniapneaa, poikkeavaa happeutumista, hypoventiloitumista ja ventilaatio-perfuusioepäsuhtaa (31).

Aktigrafia on ranteeseen kiinnitettävä liike-mittari, joka voi arvioida luotettavasti nukahtamisajan, uniajan ja uni-valverytmiä. Myös unen katkonaisuus näkyy hyvin. Aktigrafiaa rekisteröidään tyypillisesti 1–2 viikon ajan kotioloissa, jotta saadaan riittävästi tietoa valve- ja uniajoista

**ENMG voi auttaa geenidiagnostiikan tarkempaan kohdentamiseen.**

- 22 Nevalainen P, Marchi V, Metsäranta M ym. Evoked potentials recorded during routine EEG predict outcome after perinatal asphyxia. *Clin Neurophysiol* 2017;128:1337–43.
- 23 Abend NS, Licht DJ. Predicting outcome in children with hypoxic ischemic encephalopathy. *Pediatr Crit Care Med* 2008;9:32–9.
- 24 Hellström-Westas L. Amplitude-integrated electroencephalography for seizure detection in newborn infants. *Semin Fetal Neonatal Med* 2018;23:175–82.
- 25 Abend NS, Chapman KE, Gallentine WB ym. Electroencephalographic monitoring in the pediatric intensive care unit. *Curr Neurol Neurosci Rep* 2013;13:330.

tutkittavan normaaliympäristössä.

Unilaboratoriossa rekisteröitävällä unipolygrafiaalla selvitetään unen laatua, mukaan lukien unen rakenne, unenaikaiset hengityshäiriöt ja jalkojen jaksoittaiset liikehäiriöt. Tutkimuksessa määritetään univaiheluokitus eli hypnogrammi EEG:stä, silmänliikkeistä ja leuanalus-EMG:stä. Obstruktioivinen tai sentraalinen uniapnea diagnosoidaan hengitysilmavirtakäyrän, hengitysliikkeiden, happisaturaation laskun ja EEG:n havahtumisten perusteella. Hypoventilaatioon liittyy korkea hiilidioksiditaso ja mahdollisesti poikkeava happeutumisen (32).

Nukahtamisviivetestistä tehdään narkolepsia-epäilyn yhteydessä (33). Siinä rekisteröidään nukahtamis- ja REM-univiive toistettusti kah-

den tunnin välein. Siihen yhdistetään edeltävän yön unipolygrafia ja usein kahden edeltävän viikon aktigrafiaseuranta. Narkolepsiaan viittaavat poikkeavan lyhyt univiive ja varhainen REM-uni sovittujen kriteerien mukaisesti (kuva 3).

**ENMG selvittää hermo-lihastoimintaa**

Elektroneuromyografia (ENMG) on mahdollista tehdä kaikenikäisille. Elektroneurografiassa (ENG) mitataan ääreishermostoa lyhyisiin sähköärsykkeisiin ja elektromyografiassa (EMG) mitataan hermojen ja lihasten toimintaa lihaksesta ohuilla neula-antureilla. ENMG:n yhteydessä tehtävä kaikututkimus saattaa tulevaisuudessa muokata myös lasten hermo- ja lihastautien diagnostiikkaa.

Jotkin ENMG-tutkimuksen osat tuntuvat usein epämiellyttäviltä tutkittavalle. Siksi lapsipotilaan tutkimiseen tarvitaan siihen perehtynyt kliininen neurofysiologi. Tutkimus tulisi tehdä vain silloin, kun sen oletetaan tuovan ratkaisevaa lisätietoa diagnoosia tai hoitoa ajatellen.

Vauvoilla ENMG on aiheellinen, kun epäillään neuromuskulaarisairautta. Se voi tällöin auttaa paikantamaan vian hermoihin, lihaksiin tai hermo-lihasliitokseen. Tutkimus on yleensä saatavilla nopeasti ja auttaa siksi esimerkiksi geenidiagnostiikan tarkempaan kohdentamiseen. Ns. stimuloitu jitter-tekniikka on osaltaan mahdollistanut kongenitaalisten myasteenisten oireyhtymien diagnostiikan kehittymisen (34).

Spinaalisten lihasatrofioiden (SMA) varhainen diagnostiikka on tullut entistä tärkeämmäksi, koska niihin on saatu uusi hoito, nusinerseeni. SMA1-muodossa ENMG-löydökset ovat usein selvät, mutta hitaammin kehittyvässä SMA2-muodossa löydökset ovat niukemmat ja usein epäspesifisemmin poikkeavat. Myöhemmin ilmentyvät lihastaudit ja esimerkiksi perinnölliset polyneuropatiat voivat tulla esille motorisen kehityksen ongelmina (<https://neuromuscular.wustl.edu/>).

ENMG:sta on usein hyötyä myös tapaturmien yhteydessä tulleiden hermovammojen selvittelyssä. Tutkimuksen avulla voi selvittää hermovaurion tarkkaa kohtaa, laajuutta ja laatua, eli arvioida karkeasti, kuinka suuri osa hermo-säikeistä on vaurioitunut ja mikä on spontaanin paranemisen mahdollisuus (35).

26 Alkawadri R, Burgess RC, Kakisaka Y, Mosher JC, Alexopoulos AV. Assessment of the utility of ictal magnetoencephalography in the localization of the epileptic seizure onset zone. *JAMA Neurol* 2018;75:1264–72.

27 Krieg SM, Lioumis P, Mäkelä JP ym. Protocol for motor and language mapping by navigated TMS in patients and healthy volunteers; workshop report. *Acta Neurochir* 2017;159:1187–95.

28 Karppinen A, Laakso A, Blomstedt G ym. EEG pintaa syvemmältä. *Duodecim* 2013;129:1242–50.

29 Isnard J, Taussig D, Bartolomei F ym. French guidelines on stereoelectroencephalography (SEEG). *Neurophysiol Clin* 2018;48:5–13.

30 Blount JP. Extratemporal resections in pediatric epilepsy surgery — an overview. *Epilepsia* 2017;58:19–27.

31 Paavonen EJ, Saarenpää-Heikkilä O. Lapsuuden uniheräisten arviointi kliinisessä työssä. *Suom Lääkäril* 2012;67:11–7.

32 Aurora RN, Zak RS, Karipott A ym. Practice parameters for the respiratory indications for polysomnography in children. *Sleep* 2011;34:379–88.

33 Himanen S-L, Alakujala A. ”Onko minulla narkolepsia?” – päiväväsymysoireen tutkiminen. *Suom Lääkäril* 2013;68:27–35.

34 Engel AG. Congenital Myasthenic Syndromes in 2018. *Nerve and muscle. Current Neurology and Neuroscience Reports* 2018;18:46.

35 Pitt M. *Pediatric electromyography*. Oxford: Oxford University Press; 2017.

36 Nuwer MR, Emerson RG, Galloway G ym. Evidence-based guideline update: Intraoperative spinal monitoring with somatosensory and transcranial electrical motor evoked potentials. *J Clin Neurophysiol* 2012;29:101–8.

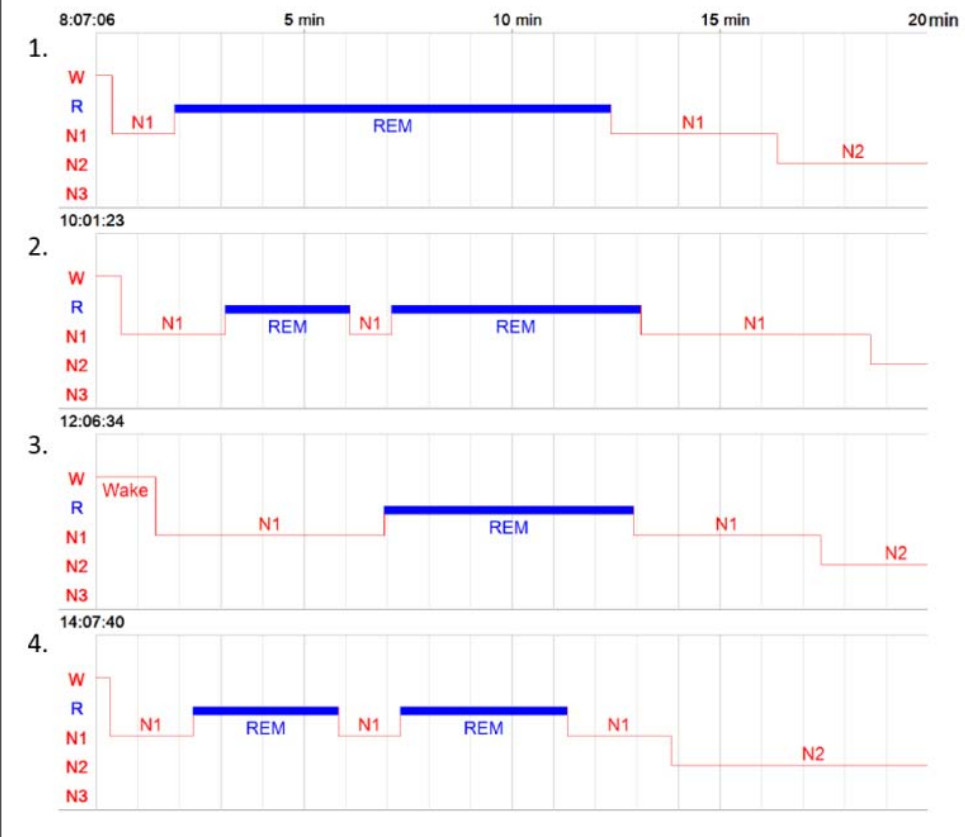
37 Macdonald DB, Skinner S, Shils J, Yingling C. Intraoperative motor evoked potential monitoring – A position statement by the American Society of Neurophysiological Monitoring. *Clin Neurophysiol* 2013;124:2291–316.

38 Sala F, Squintani G, Tramontano V, Arcaro C, Faccioli F, Mazza C. Intraoperative neurophysiology in tethered cord surgery: techniques and results. *Child’s Nerv Syst* 2013;29:1611–24.

**KUVA 3.**

### Nukahtamisviivetutkimus (MSLT)

10-vuotias lapsi oli vuoden kuluessa muuttunut uneliaaksi. Yöunet olivat pitkät, mutta rauhattomat ja lapsi nukahti välillä ruokapöytäänkin. Koulunkäynti oli hankaloitunut. Lapsi tuli sairaalatutkimuksiin, joissa koko yön unipolygrafia paljasti levottoman yöunen. Seuraavan päivän MSLT-tutkimuksessa (osarekisteröinnit 1–4) tuli esille narkolepsiaan sopiva löydös: nukahtamisviive oli poikkeavan lyhyt ja REM-untakin esiintyi kaikissa osarekisteröinneissä. Potilaalla todettiin myös matala Li-hypokretiinitaso ja tyypillinen HLA DQB1\*0602.



### Herätevasteilla tutkitaan keskus- ja ääreishermoston toimintaa

Herätevasteet mittaavat, miten hermosto reagoi aistiärsykkeeseen. Niiden tutkimisella on edelleen jalansijansa diagnostiikassa, mutta aiheet ovat kuvantamistutkimusten kehittymisen vuoksi muuttuneet. Erityisesti pienten lasten ja tajuttomien potilaiden herätevasteiden avulla saadaan tietoa, jota on vaikeaa selvittää kliinisessä tutkimuksessa.

Tavallisimmat herätevastetutkimukset ovat tunto-, kuulo- ja näköherätevasteet, joilla tutkitaan kunkin aistijärjestelmän toimintaa aina perifeerisestä reseptorista tai hermosta aivokuo-

relle saakka. Tuntoherätevasteita tutkitaan eniten teho-osastoilla, yleensä arvioitaessa aivokuoren ja syvien aivorakenteiden toimintaa, kun potilaan ennustetta arvioidaan ensimmäisten vuorokausien aikana (22,23). Kuuloherätevasteita käytetään mm. vauvaikäisen tutkimiseen epäiltäessä kuulovauriota ja näköherätevasteita esimerkiksi epäiltäessä optikusneuriittia tai selvitettäessä vauvojen näkökykyä (3). Myös motorisia ratoja voidaan tutkia niin, että liikeaivo-kuori tai hermojuuret aktivoidaan transkraniaalisella magneettistimulaatiolla ja vasteet mitataan ylä- tai alaraajan lihaksista (3). Herätevastetutkimuksissa poikkeavuudet näkyvät vasteiden viivästymisenä tai puuttumisena.

#### SIDONNAISUUDET

Päivi Nevalainen: Apuraha (International Federation of Clinical Neurophysiology), International Society for the Advancement of Clinical Magnetoencephalography (ISACM) -järjestön hallituksen jäsen. Sampo Vanhatalo: Apurahat (Suomen Akatemia, Juselius-säätiö, Lastentautien tutkimussäätiö, Aivosäätiö), korvaus käsikirjoituksen valmistelusta (Acta Paediatrica). Ismo Ilveskoski, Leena Lauronen: Ei sidonnaisuuksia.

### Neurofysiologiset monitoroinnit leikkauksen aikana

Leikkauksenaikaista neurofysiologista monitorointia käytetään silloin, kun hermokudos on vaarassa vaurioitua tai kun leikkauksen aikana on tarve tunnistaa tärkeitä hermorakenteita. Hermorakenteiden tunnistaminen neurofysiologisin menetelmin on hyödyllistä erityisesti silloin, kun anatomia on poikkeava.

Tutkimuksen tavallisin aihe lapsuusiässä on skolioosileikkaus, jossa monitoroidaan selkäytimen sensoristen ja motoristen ratojen toimintaa (36,37). Lisäksi monitorointia voidaan käyt-

lä on tärkeää pystyä tunnistamaan tutkimusten vaikuttavat käyttökohteet eli tilanteet, joissa tutkimus tuottaa aitoa lisäarvoa potilaan hoitopöydässä.

Tällä hetkellä keskiössä ovat kajoamattomien mittausten menetelmien ja laskennallisten analyysien huima kehitys sekä tutkittavan luonnollisen (spontaanin) toiminnan arviointi valvottujen laboratorio-olosuhteiden sijaan. Laskennalliset EEG-analyysimenetelmät avaavat uusia mahdollisuuksia aivojen verkostanalyysiin ja automatisoidumpaan teho-osastomonitorointiin.

Videokuvan laajempi käyttö diagnostiikassa, jopa muualla kuin sairaalassa, on mahdollistunut. Uusien puoliautomaattisten videokuvan analyysimenetelmien myötä videosta voidaan tunnistaa poikkeavaa liikehdintää ja tehdä kvantitatiivisia liikeanalyyskejä. Automaattianalyysiin perustuvat videomonitorointimenetelmät saattavat mullistaa erityisesti yöllisten oireiden, kuten epilepsia-kohtausten ja unihäiriöiden, diagnostiikan ja kotiseurannan. ●

### *On tärkeää tunnistaa tilanteet, joissa tutkimus tuottaa aitoa lisäarvoa.*

tää esimerkiksi aivoleikkauksissa tai liekaantuneen selkäytimen vapautusleikkauksissa, joissa monitoroinnin lisäksi halutaan yleensä tunnistaa hermorakenteita, kuten liikeaivokuori tai hermojuuret (37,38).

#### Lopuksi

Kliinisen neurofysiologian tutkimusten aiheet ovat muuttuneet vuosien varrella erityisesti kuvantamistutkimusten ja molekyylibiologisten tutkimusten kehityksen vuoksi. Myös KNF-tutkimusten tekniikka kehittyi. Muutosten keskel-

[ENGLISH SUMMARY](#) | [www.laakarilehti.fi](http://www.laakarilehti.fi) | in english  
Current practices in paediatric clinical neurophysiology

PÄIVI NEVALAINEN,  
ISMO ILVESKOSKI,  
SAMPSA VANHATALO,  
LEENA LAURONEN

# Current practices in paediatric clinical neurophysiology

This review describes the practice of modern day paediatric clinical neurophysiology in Finland. Clinical neurophysiology examines problems of the nervous system and muscles. All clinical neurophysiology tests are also applicable during childhood, but their details need to be refined according to the patient's age and size. During childhood, the most requested clinical neurophysiology test is electroencephalography (EEG). EEG is commonly used to reveal the nature of suspected seizure episodes, but sometimes also to investigate the underlying aetiology of delayed psychomotor development. In most cases an elective, interictal sleep-EEG recording is sufficient to answer the clinical question. In more complicated circumstances that require ictal recording, a more thorough study can be done in the video-EEG monitoring unit where the patient can be monitored up to several days. In emergency care, EEG is needed in the workup of nonconvulsive status epilepticus and monitoring of its treatment. In the intensive care unit (ICU) EEG brain monitoring detects seizures in unconscious/anesthetized patients and helps in outcome evaluation after brain damage.

Sleep difficulties, disorders of the sleep-wake cycle, daytime sleepiness, and sleep-related breathing disorders are also studied with neurophysiological methods including actigraphy, polysomnography and multiple sleep latency testing (MSLT). Neuromuscular diseases and peripheral nerve damage after trauma can be evaluated with electroneuromyography (ENMG). Evoked potentials are useful for evaluating hearing and vision in infants, and severity of brain damage in ICU patients. They are also used during intraoperative neuromonitoring to prevent damage of neural structures in specific surgeries. Magnetoencephalography, navigated transcranial magnetic stimulation and intracranial EEG are special techniques used for presurgical localization of brain functions and epileptic foci also in paediatric patients.