

<https://helda.helsinki.fi>

Näin tunnistat sinustromboosin

Hiltunen, Sini

2020-05-08

Hiltunen , S , Ruuskanen , J & Putaala , J 2020 , ' Näin tunnistat sinustromboosin ' , Suomen lääkärilehti , Vuosikerta. 75 , Nro 19 , Sivut 1142-1145 . <
<https://www.laakarilehti.fi/pdf/2020/SLL192020-1142.pdf> >

<http://hdl.handle.net/10138/320039>

publishedVersion

Downloaded from Helda, University of Helsinki institutional repository.

This is an electronic reprint of the original article.

This reprint may differ from the original in pagination and typographic detail.

Please cite the original version.

SINI HILTUNEN

LT, erikoistuva lääkäri
Helsingin yliopistollinen sairaala,
Neurologia ja Helsingin yliopisto

JORI RUUSKANEN

LT, erikoislääkäri
TYKS, neurotoimialue ja
Turun yliopisto, neurologia,
Medbase Oy, Turku

JUKKA PUTAALA

LT, dosentti, osastonylilääkäri
Helsingin yliopistollinen sairaala,
Neurologia ja Helsingin yliopisto

Näin tunnistat sinustromboosin

- Sinustromboosin diagnoosi on haastava monimuotoisen oirekuvan vuoksi.
- Epäile sinustromboosia, jos potilaalla esiintyy voimakasta jatkuvaa päänsärkyä tai päänsärkyä yhdessä neurologisten oireiden kanssa.
- Sinustromboosin, alaraajan laskimotukoksen ja keuhkoembolian riskitekijät ovat usein yhteiset.

Sinustromboosi eli aivolaskimoiden tukos on harvinainen sairaus. Suomessa se todetaan noin 70 potilaalla vuosittain. Sairastuneiden keski-ikä on noin 40 vuotta, ja naisten osuus potilaista on suurempi, alle 55-vuotiaista jopa yli 70 % (1,2).

Länsimaissa sinustromboosin esiintyvyys on ollut kasvussa viime vuosikymmenten aikana. Parantunut diagnostiikka ja kuvantamistutkimusten saatavuus ovat lisänneet etenkin lieväoireisten sinustromboosipotilaiden määrää (3).

Riskiryhmät

Sinustromboosiin sairastuneet potilaat eroavat piirteiltään merkittävästi aivoinfarktin ja aivoverenvuodon saaneista. Riskiryhmiin kuuluvat henkilöt, joilla on jokin tukosalttiutta lisäävä tila, ja useimmat alaraajan laskimotukoksen ja keuhkoembolian riskiä lisäävät tekijät lisäävät myös sinustromboosin riskiä.

Länsimaissa sinustromboosin esiintyvyys on ollut kasvussa.

KIRJALLISUUTTA

- 1 Ruuskanen J, Kytö V, Posti J, Rautava P, Sipilä J. General interest sessions. *Eur Stroke J* 2019;4:3–95.
- 2 Ferro JM, Canhao P, Stam J, Boussier MG, Barinagarrementeria F, ISCVT I. Prognosis of cerebral vein and dural sinus thrombosis: results of the International Study on Cerebral Vein and Dural Sinus Thrombosis (ISCVT). *Stroke* 2004;35:664–70.
- 3 Coutinho JM, Zuurbier SM, Stam J. Declining mortality in cerebral venous thrombosis: a systematic review. *Stroke* 2014;45:1338–41.

Sinustromboosin vaarassa ovat erityisesti maligniteetteja, hematologisia sairauksia ja autoimmuunitauteja sairastavat potilaat, tukostaipumuksen perineet henkilöt sekä raskaana olevat ja vastikään synnyttäneet naiset. Lisäksi pään alueen tulehdukset, vammat ja leikkaukset lisäävät sinustromboosin riskiä.

Estrogeeniä sisältävien ehkäisytablettien käyttö on naisilla yleinen sinustromboosille altistava tekijä. Ehkäisytablettien käyttö sekä raskauteen ja synnytykseen liittyvä tukosriskin suureneminen selittävätkin lisääntymisikäisten naisten suuren osuuden sinustromboosin sairastuneista (taulukko 1) (4).

Potilastapaus 1

Perusterveellä 25-vuotiaalla naisella, joka käytti e-pillereitä, oli esiintynyt muutaman päivän

ajan voimakasta päänsärkyä. Päänsärky lievittyi huonosti tavanomaisilla särkylääkkeillä (ibuprofeeni ja parasetamoli). Vasen yläraaja oli tuntunut puutuneelta ja kömpelöltä.

Hän oli käynyt terveyskeskuspäivystyksessä, jossa oli suositeltu niskan ja käden alueen hierontaa. Seuraavana aamuna potilas sai tajuttomuus-kouristuskohtauksen. Kohtauksen jälkeen tajunta palautui, mutta ensihoito totesi potilaalla vasemmanpuoliset halvausoireet. Nainen kuljetettiin akuutin aivohalvauksen epäilyn vuoksi yliopistosairaalan päivystykseen.

Päivystyksessä potilaalla todettiin vahva-asteinen vasemmanpuoleinen halvausoireisto. Vasemmassa kädessä ja jalassa ei ollut juuri lainkaan liikettä, vasen suupieli roikkui ja katse hakeutui oikealle.

Pään tietokonetomografiassa (TT) todettiin oikealla frontoparietaalisesti aivojen sisäinen verenvuoto (kuva 1). Aivovaltimoiden TT-angiografiassa heräsi epäily sinustromboosista. Pään ja aivojen laskimoiden magneettikuvauksessa diagnoosi vahvistui. Tromboosia todettiin sinus sagittalis superiorissa sekä kortikaalisissa laskimoissa. Oikealla todettiin kookas aivoverenvuoto frontoparietaalisesti, ja myös vasemmalla puolella todettiin pienempi vuotofokus (kuva 2).

Vuodot sopivat sinustromboosin ja laskimoinfarktaation seurauksiksi.

Potilastapaus 2

52-vuotiaalla tupakoimattomalla miehellä, jolla on perussairauksina verenpainetauti ja tyypin 2 diabetes, oli ollut viikon ajan voimakasta ja jatkuvaa päänsärkyä. Särky oli alkanut muutaman päivän kuluessa ja pahentunut asteittain. Se tuntui myös öisin eikä liikunnalla ollut vaikutusta sen voimakkuuteen.

Potilas hakeutui työterveyshuoltoon, josta tehtiin päivystyslähete neurologian päivystykseen. Pään tietokonetomografiassa ei todettu

- 4 Zuurbier SM, Middeldorp S, Stam J, Coutinho JM. Sex differences in cerebral venous thrombosis: A systematic analysis of a shift over time. *Int J Stroke* 2016;11:164–70.
- 5 Wasay M, Kojan S, Dai AI, Bobustuc G, Sheikh Z. Headache in cerebral venous thrombosis: incidence, pattern and location in 200 consecutive patients. *J Headache Pain* 2010;11:137–9.
- 6 Hiltunen S, Putaala J, Haapaniemi E, Tattisumak T. Long-term outcome after cerebral venous thrombosis: analysis of functional and vocational outcome, residual symptoms, and adverse events in 161 patients. *J Neurol* 2016;263:477–84.
- 7 Zuurbier SM, Hiltunen S, Lindgren E ym. Cerebral venous thrombosis in older patients. *Stroke* 2018;49:197–200.
- 8 Ferro JM, Canhao P. Cerebral venous sinus thrombosis: update on diagnosis and management. *Curr Cardiol Rep* 2014;16:523.
- 9 Putaala J, Hiltunen S, Curtze S, Salonen O, Tattisumak T. Aivojen sinustromboosin diagnostiikka ja hoito. *Duodecim* 2011;127:1656–66.
- 10 Ferro JM, Boussier M, Canhao P ym.; European Stroke Organization. European Stroke Organization guideline for the diagnosis and treatment of cerebral venous thrombosis - endorsed by the European Academy of Neurology. *Eur J Neurol* 2017;24:1203–13.

TAULUKKO 1.

Sinustromboosin tärkeimmät riskitekijät

624 potilaan aineisto (2)

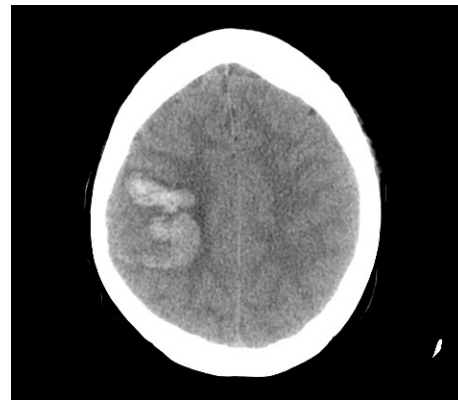
	%
Tukostaipumus	34
Hematologinen sairaus ¹	12
Infektio	12
Maligniteetti	7
Autoimmuunisairaus	5
E-pillerit, hormonikorvaushoito ²	54
Raskaus, lapsivuodeaika ²	20
Ei todettuja riskitekijöitä	13

¹ anemia, polysytemia, trombosytoosi
² osuus naisista

KUVA 1.

TT-kuvaus

Pään TT-kuvassa oikealla frontoparietaalinen verenvuoto



muutoksia aivokudoksessa, mutta neuroradiologi kiinnitti huomiota laskimosinusten tiiviyteen. Pään magneettikuvauksessa aivoissa ei todettu iskemiaa eikä verenvuotoa. Aivolaskimosinuksissa todettiin tukos, joka ulottui sinus confluensista oikeaan sinus transversukseen ja vena jugularikseen (kuva 3).

Sinustromboosin oireet

Sinustromboosin oirekuva on erittäin vaihteleva ja siksi kliinikolle diagnostinen haaste. Erotusdiagnostisten vaihtoehtojen kirjo on laaja (taulukko 2).

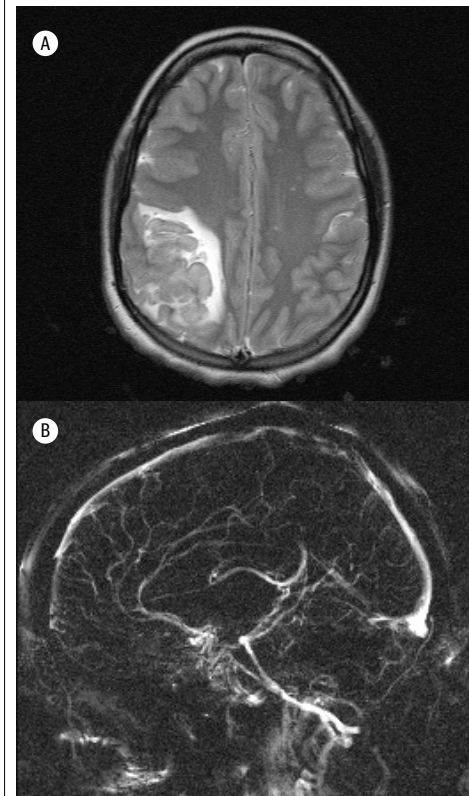
Yksittäistä sinustromboosille tyypillistä oireita ei ole, mutta yleisin sairauden oire on päänsärky: sitä esiintyy 80–95 % sairastuneista. Päänsärlyn luonne ja sijainti voivat vaihdella,

KUVA 2.

Magneettikuvaus

A. Pään magneettikuvassa näkyvät bilateraaliset vuodot frontoparietaalisesti T2-sekvenssissä.

B. Magneettivenografiassa visualisoituu sinus sagittalis superiorin täyttödefekti, joka sopii tromboosiin.



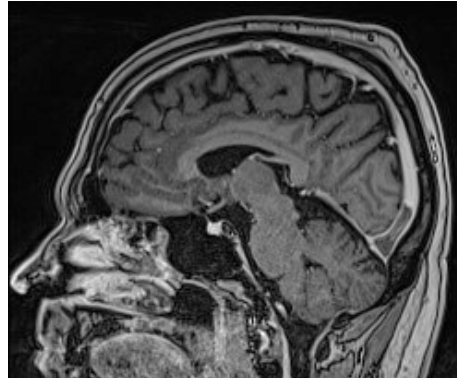
mutta valtaosalla potilaista särky on voimakasta ja jatkuvaa ja pahentuu asteittain päivien kuluessa. Yli puolella potilaista päänsärkyyn liittyy pahoinvointia tai oksentelua. Särky voi pahentua makuuasennossa, ponnistellessa tai yskiesä. Äkillinen voimakas päänsärky on sinustromboosissa varsin harvinaista: 5–10 % potilaista on raportoinut päänsärryn alkaneen räjähtävästi, muistuttaen subaraknoidaalivuodon oireita (5).

Noin 20 %:lla sinustromboosipotilaista oireiden taustalla on erillinen kallonsisäisen paineen kohoaminen, jonka oireita ovat päänsärky, silmänpohjan näköhermonnystyn turvotus, oksentelu ja näköoireet. Sen erottaminen kliinisesti idiopaattisesta kallonsisäisestä hypertensiosta (IIH, ”pseudotumor cerebri”) on mahdollista (2).

KUVA 3.

Trombimassa magneettikuvassa

Pään magneettikuvassa T1-sekvenssissä trombimassa sinus confluens -alueella.



Neurologisia paikantavia oireita, kuten halvausoireita, afasiaa tai kouristuskohtaus, esiintyy valtaosalla potilaista. Kouristuskohtaus on sinustromboosin yhteydessä merkittävästi yleisempi kuin aivoinfarktin tai aivoverenvuodon yhteydessä. Yleisen enkefalopatian oireita, kuten sekavuutta, kognition häiriöitä tai tajunnan heikkenemistä, esiintyy noin kolmasosalla potilaista (taulukko 3) (6).

Yksittäistä tyypillistä oiretta ei ole, mutta yleisin oire on päänsärky.

Sinustromboosin oireiden vaikeusaste ja kehitymisnopeus vaihtelevat, oireet kehittyvät usein asteittain pahentuen muutamien päivien kuluessa, mutta noin kolmasosalla potilaista on nopeasti kehittynyt aivohalvauksen oireisto ja viidesosalla potilaista oireilu on kestänyt yli kaksi viikkoa ennen sinustromboosin toteamista (2). Oirekuvaan vaikuttavat potilaan ikä, tukkeutuneen aivolaskimon sijainti sekä aivokudoksen vauriot (turvotus, infarkti, verenvuoto).

Aivojen magneettikuvausten määrän kasvu näkyy myös oireettomien, sivulöydöksinä todettujen sinustrombiinien lisääntymisenä.

Etenkin iäkkäillä sinustromboosin oireena on usein sekavuus ja halvausoireet, mutta päänsärkyä esiintyy harvemmin kuin nuoremmilla (7). Sinus transversuksen tromboosi oireilee pelkkänä päänsärkinä tai erillisen kallonsisäisen pai-

TAULUKKO 2.

Sinustromboosin erotusdiagnostiikka

Niska-hartiaperäinen päänsärky
Migreeni
Nenän sivuontelotulehdus
Pre-eklampsia
Idiopaattinen intrakraniaalinen hypertensio
Aivosuonten ohimenevä vasokonstriktio-oireyhtymä
Posteriorinen ohimenevä leukoenkefalopatia
Subduraalihakematooma
Subaraknoidaalivuoto (SAV)
Aivoinfarkti
Aivoverenvuoto
Kaulavaltimon dissekatio
Keskushermostovaskuliitti
Meningiitti
Enkefaliitti
Aivopaise
Aivokasvain

TAULUKKO 3.

Sinustromboosin oireet sairaalaan saapuessa

253 suomalaisen potilaan aineisto

	%
Päänsärky	80
Halvausoire	34
Kouristuskohtaus	29
Heikentynyt tajunta	11
Oireiston kesto	
< 2 vrk	49
2–14 vrk	34
> 14 vrk	15

neen kohoamisen oirekuvalla, eikä aivokudoksessa tällöin ole vauriota. Näillä potilailla on yleensä hyvä toipumisennuste, vaikka myös viive oireiden alusta diagnoosiin on pidempi kuin potilailla, joilla esiintyy neurologisia puutosoireita.

Halvausoireet ja kouristuskohtaukset liittyvät aivokudoksen vaurioihin ja sinus sagittalis superiorin tai pienten kortikaalisten laskimoiden tukoksiin. Suurin kuolleisuus on sinustromboosipotilailla, joiden oireena on tajunnan tason heikkeneminen, joka liittyy sinus rectuksen ja syvien aivolaskimoiden tukokseen (8).

Diagnostiikka ja hoitoperiaatteet

Sinustromboosin diagnoosi perustuu neuroradiologiaan. Aivolaskimot kuvannetaan magneettikuvauksella ja magneettivenografialla tai TT-venografialla. Normaalin natiivi-TT-tutki-

SIDONNAISUUDET

Sini Hiltunen: Matkakorvaus (University of North Norway, Singer-Polignac foundation).
Jori Ruuskanen: Konsultointipalkkiot (Sandoz), luentopalkkiot (Bayer), matka-, majoitus- ja kokouskulut (Bayer, Biogen, Bristol-Myers Squibb).
Jukka Putaala: Apurahat (St Jude Medical, Pfizer), tutkimusyhteistyö (BcB Medical, Bittium, Nokia Technologies, Vital Signum), kansainvälinen monikeskusiäketutkimus (Amgen, Bayer), koulutus-, konsultointi- ja asiantuntijapalkkiot (Abbott, Bayer, Boehringer-Ingelheim, MSD, Pfizer, Portola), osakkeet (Vital Signum Oy).
Aivoinfarktin ja TIA:n Käypä hoito -työryhmän jäsen, hoitosuositusryhmän jäsen, European Stroke Organisation.

muksen tai veren pienen D-dimeeripitoisuuden perusteella ei voida luotettavasti sulkea pois sinustromboosin mahdollisuutta.

TT-venografia on magneettivenografian vertainen sinustromboosin osoittamiseksi, mutta magneettikuvauksen etuna on parempi aivokudoksen muutosten erottelukyky sekä säteettömyys. Magneettikuvauksen ja venografian tulkinta on neuroradiologisesti vaativaa. Sudenkuoppia voivat aiheuttaa anatomisten rakenteiden variaatiot sekä trombin ikään ja virtausolosuhteisiin liittyvät seikat (9).

Sinustromboosin hoidon kulmakivi on viivytyksettä aloitettu antikoagulaatio pienimolekyylisellä hepariinilla, myös silloin kun potilaalla todetaan sinustromboosiin liittyvää aivojen sisäistä verenvuotoa. Kohonneen kallonsisäisen paineen alentaminen, epileptisten kohtausten

esto ja hoito sekä kivunhoito ovat myös olennaisia (10).

Sinustromboosin sairastaneiden potilaiden ennuste on paljon parempi kuin aivohalvauspotilaiden keskimäärin. Länsimaissa kuolleisuus sinustromboosin akuuttivaiheessa on alle 5 % ja potilaista noin 90 % toipuu omatoimisesti (2).

Lopuksi

Sinustromboosi on harvinainen sairaus, jonka diagnosointi on haastavaa ja vaatii valppautta. Epäilyn tulisi herätä, mikäli potilas kuuluu sinustromboosin riskiryhmään ja hänellä esiintyy hoitoon reagoimatonta päänsärkyä joko yksinään tai yhdessä neurologisten oireiden kanssa.

Sinustromboosia epäiltäessä tulee potilas ohjata välittömään neurologin arvioon ja neuroradiologisiin kuvantamistutkimuksiin. ●

[ENGLISH SUMMARY](#) | www.laakarilehti.fi/english

How to recognize sinus thrombosis



Teimme sinulle oman kansion ❤️

Tähän artikkeliin pitää palata!
Lääkärilehden verkkosivulla avuksi tulee sähköinen leikearkistosi Oma kansio.

Artikkelin saat talteen klikkaamalla artikkelisivun yläreunan harmaata sydäntä. Kansiossa olevat artikkelit näet joko yläpalkin sydän-symbolin kautta tai vierittämällä etusivua alaspäin Oma kansio -kohtaan.

Oma kansio on käytössäsi kaikilla laitteilla, kun olet kirjautunut sivulle Fimnet-tunnuksillasi.

[AJASSA](#) [TIETEESSÄ](#) [TYÖSSÄ](#) [LIITOSSA](#) [MAAILMASSA](#)

MIKSI INFLUENSSAN...
Influenssarokotus on tehokkain keino...
...ssalta ja sen vaikeilta

**SINI HILTUNEN,
JORI RUUSKANEN,
JUKKA PUTAALA**

JUKKA PUTAALA
M.D., Ph.D., Docent, Head of
Department
Neurology, Helsinki University
Hospital and University of Helsinki

How to recognize sinus thrombosis

Sinus thrombosis is a rare disease that poses a diagnostic challenge due to the variable clinical picture. Many of the risk factors for sinus thrombosis are the same as those for pulmonary embolism and leg vein thrombosis. Gender specific risks (pregnancy, puerperium, and use of oral contraceptives) explain why the majority of patients with sinus thrombosis are young women. Other major risk factors include malignancies, thrombophilia, autoimmune diseases, and trauma or infections in the head area. Some 80–95% of patients experience headache, typically continuous and severe, often with nausea. The majority of patients also have neurological symptoms; paresis, aphasia, seizures, and encephalopathy or impaired consciousness. Symptoms most often develop over some days, but 30% present with acute stroke like symptoms, and 20% have symptoms lasting over two weeks. Suspicion of sinus thrombosis should arise if a patient has prolonged severe headache, or headache with neurological symptoms. If sinus thrombosis is suspected, neuroimaging with MRI or with CT venography is needed to confirm the diagnosis.