

<https://helda.helsinki.fi>

---

## Aikuisten krooninen subduraalihakematooma

Tommiska, Pihla

2020

---

Tommiska , P , Lönnrot , K , Raj , R , Luostarinen , T & Kivisaari , R 2020 , ' Aikuisten krooninen subduraalihakematooma ' , Duodecim , Vuosikerta. 136 , Nro 12 , Sivut 1459-1466 .  
< <https://www.duodecimlehti.fi/xmedia/duo/duo15646.pdf> >

---

<http://hdl.handle.net/10138/331956>

---

publishedVersion

---

*Downloaded from Helda, University of Helsinki institutional repository.*

*This is an electronic reprint of the original article.*

*This reprint may differ from the original in pagination and typographic detail.*

*Please cite the original version.*

Pihla Tommiska, Kimmo Lönnrot, Rahul Raj, Teemu Luostarinen ja Riku Kivisaari

## Aikuisten krooninen subduraalihakematooma

Krooninen kovakalvonalainen verenpurkauma eli subduraalihakematooma on yleinen neurokirurgista hoitoa vaativa sairaus. Sitä tulisi epäillä etenkin iäkkäillä potilailla, joiden yleistila on selittämättömästi heikentynyt. Taustalla on usein pään lievä vamma, joka johtaa hiljalleen kertyvään siltalaskimovuotoon kovakalvon ja lukinkalvon väliin. Merkittävimpiä riskitekijöitä ovat ikä, pään vamma, miessukupuoli, alkoholin liikakäyttö, antitromboottinen lääkitys, aivoatrofia ja kallonsisäisen toimenpiteen jälkitila. Tyypillisesti oireet ilmenevät viikkojen kuluttua, kun laajeneva hematooma alkaa painaa aivokudosta. Oireita ovat tasapainovaikeus, raajaheikkous, yleistilan heikkeneminen, päänsärky, sekavuus, puhehäiriö, muistin huononeminen, väsymys tai epileptinen kohtaus. Hoitona tehdään kallonporausleikkaus eli trepanaatio, jossa hematooma purkautuu ulos. Varhainen diagnoosi ennustaa hyvää hoitotulosta. Etenkin iäkkäillä potilailla kuolleisuus vuoden sisällä on varsin suuri.

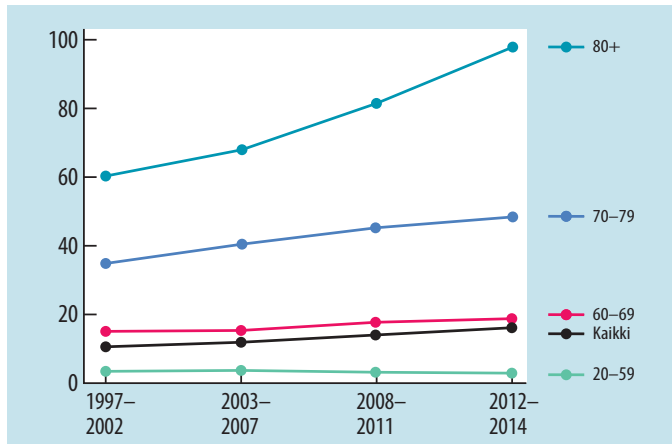
**K**rooninen subduraalihakematooma eli pitkäaikainen kovakalvonalainen vuoto on erityisesti ikääntyvässä väestössä yleinen sairaus. Pään tietokonetomografiakuvasa (TT) nähdään tois- tai molemminpuolinen verikertymä aivokuoren ja kallon välissä. Mikäli hematooma aiheuttaa oireita tai huomattavan painevaikutuksen aivoihin, hoitona on leikkaus. Trepanaatio eli kroonisen subduraalihakematooman evakuaatio porareian kautta on yleisimpiä neurokirurgisia toimenpiteitä Suomessa. Ajoissa diagnosoituna tila on parannettavissa, mutta vuodon uusiutuminen ei ole harvinaista, ja uusintaleikkaukseen joudutaan etenemään 10–20 %:lla potilaista (1). Väestön ikääntyessä ja antitromboottisen lääkityksen (antikoagulantit sekä trombosyyttien aggregaatioon vaikuttavat lääkkeet) käytön yleistyessä kroonisen subduraalihakematooman ilmaantuvuuden odotetaan kasvavan tulevaisuudessa (1,2).

Operatiivisesti hoidettujen potilaiden kuolleisuus puolen vuoden sisällä on 13 % (3). Ikä heikentää ennustetta huomattavasti (2). Kuolleisuus on yli 65-vuotiailla vuoden sisällä diagnosoista operatiivisesti tai konservatiivisesti hoidetuilla jopa 32 % (4). Iäkkäillä kroonista subduraalihakematoomaa pidetään lonkkamur-

tumiin verrattavana tapahtumana, jossa onnistuneesti hoidetuilla potilailla tavataan kuitenkin huomattavan suurta kuolleisuutta. Onkin esitetty, että krooninen subduraalihakematooma olisi merkki taustalla piilevästä systeemisestä sairaustilasta, mikä selittäisi suuren kuolleisuuden hoidon jälkeen (4).

### Epidemiologia

Kroonisen subduraalihakematooman ilmaantuvuus vaihtelee tutkimuksissa 2–21/100 000 (5). Se suurenee iän myötä ja on yli 65-vuotiailla 58/100 000 (6). Suomessa sairauden ilmaantuvuus on 1960-luvulta kymmenkertaistunut ja muutaman viimeisen vuosikymmenen aikana yli 80-vuotiailla lähes kolminkertaistunut (2). Diagnosoitujen potilaiden mediaani-ikä on noussut samaan aikaan 73 ikävuodesta 79:ään (2). **KUVASSA 1** nähdään, kuinka voimakkaasti trepanaatioiden määrä on lisääntynyt etenkin iäkkäimmillä. Lisääntyvän ilmaantuvuuden epäillään liittyvän antitromboottisen lääkityksen lisääntyneeseen käyttöön (7), väestön ikääntymiseen ja madaltuneeseen kynnykseen ottaa pään kuva (8), iäkkäiden aktiivisuuteen (9), kuvantamistekniikoiden kehittymiseen



**KUVA 1.** Kroonisen subduraalihakematooman trepanaatiohoidon yleisyys (n/100000) eri ikäryhmissä vuosina 1997–2014 koko Suomessa. Luvut on haettu Hilmo-tietokannasta hakuehdoilla ICD-10 diagnoosi S06.5/I62.0 ja toimenpideluokitus AAD10. (Pihla Tommiska, julkaisematon tieto)

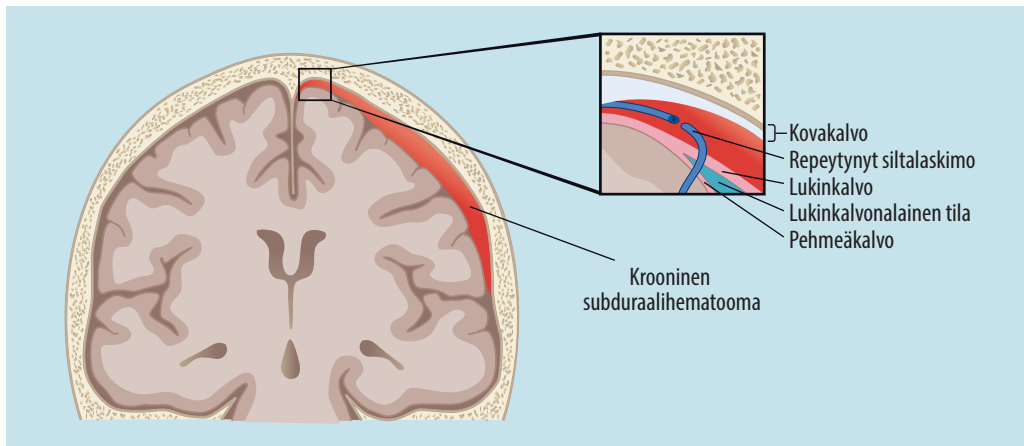
(10), kuvantamisen parempaan saatavuuteen sekä parempaan tietoisuuteen sairaudesta (9,10). Suomalaisessa Fogelholmin tutkimuksessa (11) 1970-luvulta 38 % tapauksista ilmeni ruumiinavauksista, joten kuvantamisen kehittyminen on edistänyt huomattavasti diagnostiikkaa. Suomessa kaksi kolmasosaa potilaista on miehiä (2,3). Miehillä naisia suuremman ilmaantuvuuden ajatellaan liittyvän miesten vamma-alttiuteen ja alkoholin liikkäyttöön, mutta varmentavaa näyttöä tästä ei ole (12).

### Etiologia ja patogeneesi

Rudolf Virchow nimesi vuonna 1857 sairauden pakymeningiitiksi (*pachymeningitis haemorrhagica interna*) epäilyään, että kyseessä olisi primaaristi kovakalvon krooninen inflammatorinen reaktio (13). Teoria oli laajasti hyväksytty, kunnes Wilfred Trotter esitti vuonna 1914 vammaperäisen etiologian (14), johon nykykäsityskin pohjautuu. Krooninen subduraalihakematooma saa yleisimmin alkunsa, kun kallon sisäpinnan ja aivojen välinen siltalaskimo repeää, minkä seurauksena kovakalvon ja lukinkalvon väliin kertyy verta ja sen hajoamistuotteita (KUVA 2). Kovakalvon sisäpinnan solujen erkaneminen toisistaan todennäköisesti laukaisee inflammatorisen korjausmekanismien, jolloin tulehdussolut muodostavat

kalvorakenteita ja verisuonten uudismuodostus käynnistyy (15). Uusien kapillaarien seinämät ovat hauraita, mikä johtaa mikrovuotoihin sekä tulehdusnesteen kertymiseen kalvorakenteen rajaamaan onteloon subduraalitalassa ja hematooma laajenee (15).

Taustalla on tyypillisesti pään lievä tai kohdalainen vamma – iäkkäillä potilailla usein kaatuminen (2). Sairauden kehittyessä hitaasti viikkojen kuluessa on tavallista, että vamma on unohtunut tai ollut niin vähäinen, ettei potilas tai läheinen ole kiinnittänyt siihen huomiota. Vuoto voi kehittyä myös spontaanisti ilman vammahistoriaa. Vuotoriskiä lisää aivojen atrofia (16), sillä aivokudoksen ja sen pinnalla olevan lukinkalvon vetäytyessä siltalaskimot venyvät, jolloin pienikin pään kolaus voi aiheuttaa laskimon repeämisen. Aivoatrofian vuoksi sairautta tavataan erityisesti iäkkäillä sekä alkoholisteilla. Lisäksi alkoholin liikkäyttöön liittyy vamma-alttius ja hepatogeeninen koagulopatia. Alkoholi onkin monesti sairauden taustalla erityisesti nuorilla miespotilailla (2). Muita vuodelle altistavia tekijöitä ovat antitromboottisen lääkityksen käyttö (7), hyytymishäiriöt (17), epilepsia, kallonsisäisen toimenpiteen jälkitila (18) ja pitkäaikainen diabeetti (19). Takautuvassa tutkimuksessa kahdella kolmesta potilaasta oli käytössä antitromboottinen lääkitys (3). Potilailla on usein aikaisempia sairauksia kuten kohonnut veren-



**KUVA 2.** Kovakalvon ja lukinkalvon väliin kertynyt krooninen subduraalihakemooma. Vuoto on saanut alkunsa siltalaskimon repeämästä.

paine, rytmihäiriö, aivoverenkierron häiriö tai valtimonkovettumistauti (3).

## Kliininen kuva

Kroonisen subduraalihakemooman oireet ilmaantuvat vasta, kun nestettä on kertynyt subduraalitalaan niin paljon, että kertymä alkaa painaa aivoja ja aiheuttaa aivokudoksen työntymistä pois paikaltaan. Puristuksen kehittyessä hiljalleen aivot pystyvät sopeutumaan tilanteeseen ja hematooma voi olla diagnoosihetkellä paksuudeltaan jo useita senttimetrejä. Erityisesti atrofioituneet aivot kykenevät mukautumaan hematomian paineeseen, ja iäkkäillä sairaus diagnosoidaan usein vasta pitkälle edenneenä (20).

Oireet kehittyvät lopulta melko nopeasti, mutta vasta pitkän ajan kuluttua pään alkupeuraisesta vammasta. Joskus viive vammasta diagnoosiin voi olla jopa useita kuukausia, eikä potilas välttämättä muista loukanneensa päätään. Ensimmäiset oireet voivat olla epämääräisiä kuten lievää tasapainovaikeutta, huimausta, päänsärkyä ja hajamielisyyttä. Oireiden voimakkuus vaihtelee tyypillisesti päivästä toiseen ja potilaat voivat olla välillä oireettomia.

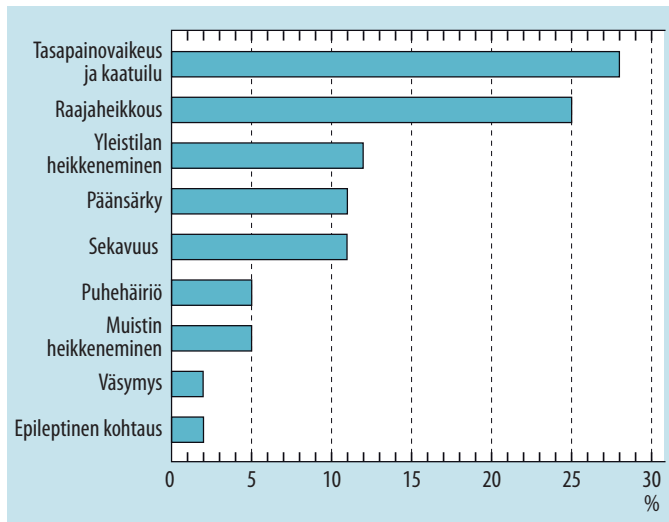
Vasta myöhemmin ilmaantuva yleistilan tai tajunnan heikkeneminen, raajaheikkous tai puhehäiriö johtavat usein diagnoosiin. Noin puolella potilaista merkittävin leikkaukseen

johtava oire on epämääräinen kuten yleistilan heikkeneminen, päänsärky, sekavuus, muistin huononema tai väsymys (KUVA 3) (3). Potilailla on tyypillisesti useita oireita samanaikaisesti. Oireet voivat muistuttaa aivoverenkierron häiriötä, edennyttä valkean aineen tautia tai dementiaa.

Nuorilla potilailla tavataan iäkkäitä useammin kallonsisäisen paineen nousun aiheuttamia oireita, kuten päänsärkyä, pahoinvointia ja oksentelua (2,20,21). Iäkkäillä potilailla oireena on puolestaan nuoria useammin motorinen puutos ja kognition heikkenemä (20). Erityisesti nuorten (alle 65-vuotiaiden) päänsärkyisten potilaiden, joilla ei ole neurologisia puutoksia, kohdalla tulisi noudattaa diagnostista valppautta, sillä näiden potilaiden tila voi heiketä nopeasti (1). Myös kookkaat molemminpuoliset hematoomat voivat aiheuttaa tilan äkillisen romahtamisen (1).

## Diagnostiikka

Diagnosointi tapahtuu anamneesin, sairauden epäilyn ja niiden jälkeen kliinisten löydösten ja kuvantamisen (TT tai magneettikuvaus) perusteella. Magneettikuvauslaitteiden saatavuuden parantumisen myötä otetaan moninaisen oirekuvan takia joskus aivojen magneettikuva, jolloin diagnoosi selviää. TT-kuvassa krooninen subduraalihakemooma nähdään tois- (KUVA 4)



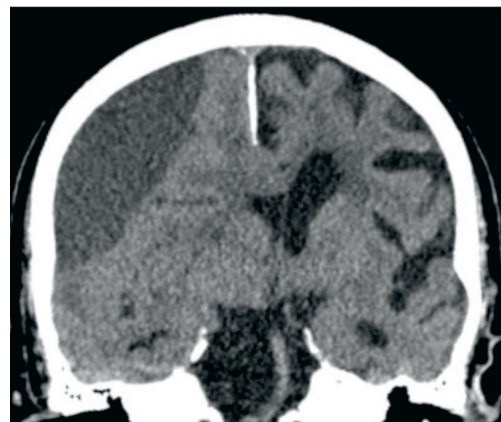
**KUVA 3.** Kroonisen subduraalihakematooman aiheuttama eniten potilaan toimintakykyä heikentävä oire ja sen yleisyys. Tiedot on saatu klinikassamme tehdystä takautuvasta kohorttitutkimuksesta (3), jossa potilaita oli yhteensä 161 vuosilta 2015 ja 2017.

tai molemminpuolisena (KUVA 5), tyypillisesti alitiheänä puolikuun muotoisena kertymänä aivokuoren ja kallon välissä. Magneettikuvassa hematooma nähdään joko ali- tai ylitieheänä sekvenssistä ja hematooman iästä riippuen. Tapauksista molemminpuolisia on noin viidennes (2,3,22). Hematoomassa näkyy usein eri-ikäisiä verikomponentteja ja toisinaan kalvorakenteita. Joskus hematooma kuvautuu aivokudoksen kanssa yhtä tiheänä (isodensisenä), jolloin erityisesti molemminpuolisissa tapauksissa hematooman erottaminen vaatii tarkkuutta. Tällöin huomiota tulisi kiinnittää valkean ja harmaan aineen rajan sekä aivokuoren uurteiden siirtymiseen mediaalisuuntaan. Aivokuoren uurteet ovat myös usein kuvassa ahtautuneet hematooman painevaikutuksen myötä. Erotusdiagnostisena vaihtoehtona on muistettava subduraalinen hygrooma eli aivo-selkäydinnesteen kertymä subduraalitallassa. Hygrooma ei tavallisesti vaadi hoitoa tai seurantaa.

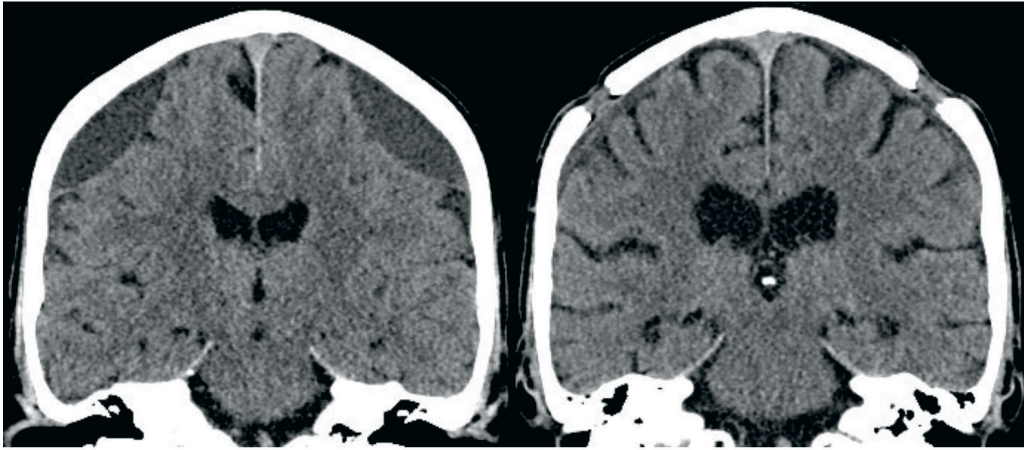
### Hoito

Mikäli potilaalla esiintyy vain lieviä oireita ja hematooma on suhteellisen pieni (paksuus alle 1 cm), voidaan tilannetta jäädä seuraamaan, sillä krooninen subduraalihakematooma voi liueta (resorboitua) ja siten parantua itsestään.

Oireisen tai aivokudosta painavan kroonisen subduraalihakematooman hoitona on trepanaatio. Paikallisuudutuksessa suoritettava toimenpide voidaan tehdä turvallisesti ilman yläikärajaa ja myös monisairaille potilaille, jos katsotaan, että leikkaus todennäköisesti parantaa potilaan toimintakykyä ja elämänlaatua. Tarpeen mukaan leikkauksessa käytetään kevyttä sedatiota. Mahdollinen antitromboottinen lääkitys tauotetaan tai pyritään kumoamaan nopeasti diagnoosin selvittyä. Hyytymisen korjaamiseen



**KUVA 4.** Toispuoleinen krooninen subduraalihakematooma TT-kuvassa. Verikertymä siirtää aivojen keskirakenteita vastakkaiselle puolelle ja aivorunkoa vasten, jolloin tilanne voi uhata henkeä.



**KUVA 5.** Molemmipuolinen krooninen subduraalihakatooma ennen leikkausta ja leikkauksen jälkeen tietokonetomografiakuvassa.

käytetään K-vitamiinia, protamiinia, protrombiinikompleksikonsentraattia (PCC), jääplasmaa tai verihiihtaleita. Näillä pyritään ehkäisemään leikkauksenaikainen verenvuoto sekä hematooman uusiutuminen.

Trepanaatiassa kalloon porataan tyypillisesti 14 mm:n läpimittainen reikä ja nestekertymä huuhdellaan keittosuolaliuoksella. Suomessa kaikissa neurokirurgisissa yksiköissä on viime vuosina siirrytty rutiinimaiseen subduraali- ja subgaleaalidreenien käyttöön, kun se on leikkausteknisesti mahdollista. Subduraalitalaan asetettava dreeni poistaa leikkauksen jälkeen 24–48 tunnin ajan verta ja eritteitä huuhdellun hematooman alueelta. Vaihtoehtoisesti dreeni voidaan asettaa luun päälle, jolloin puhutaan subgaleaalidreenistä. Lukuisten erityisesti 2010-luvulla julkaistujen tutkimusten mukaan dreenin käyttö pienentää merkittävästi uusinta-leikkauksen riskiä ja parantaa potilaan toiminnallista ennustetta (22,23). Subduraalidreenin käyttöönotto vähensi Husin neurokirurgian klinikassa uusinta-leikkauksia merkittävästi (18 % vs 6 %) (3).

Leikkauksen jälkeen oireet helpottavat usein nopeasti ja potilaat mobilisoituvat. He kotiutuvat neurokirurgian osastolta tai siirtyvät jatkohoitoon yleensä toisena tai kolmantena leikkauksenjälkeisenä päivänä (3). Jos potilaalla on ollut ennen leikkausta antitromboottinen lääketitys käytössä, se pidetään pääsääntöisesti tauolla kontrollikäyntiin asti eli noin kuukauden ajan

leikkauksen jälkeen, mikäli lääkityksen käyttöaihe ja potilaan tila sallivat tauotuksen. Lääkityksen uudelleen aloittamisen aikataulusta ei kuitenkaan ole tällä hetkellä varmentavaa tutkimusnäyttöä. Leikkauksen jälkeen potilaalla on suurentunut riski (5–10 %) saada epileptisiä kohtauksia (24), mutta epilepsialääkkeiden profylaktista käyttöä ei kuitenkaan suositella.

Trepanaatio yhden tai kahden porareian kautta on maailmanlaajuisesti yleisin leikkauksimuoto oireisten kroonisten subduraalihakatoomien hoidoksi. Muita käytössä olevia leikkaustekniikoita on twist drill -kallonporaus (läpimitta alle 10 mm) sekä kallonavaus, jossa kokonainen luukappale (yli 30 mm) sahataan reikien kautta irti (25). Monissa muissa maissa suositetaan yleisanestesiaa paikallispuudutuksen sijaan, vaikka yleisanestesiaan liittyy suurempi komplikaatoriski etenkin iäkkäillä potilailla (26). Glukokortikoidien käyttö leikkauksen ohella saattaa olla tehokasta niiden tulehduksista ja verisuonten kasvua estävän vaikutuksen vuoksi (27), mutta varmaa näyttöä tästä ei vielä ole ja aihe on tutkimuksen alla (28). Muita tutkimuksen kohteita tällä hetkellä ovat esimerkiksi huuhtelunesteen lämpötila ja tarpeellisuus leikkauksessa (29,30).

## Ennuste

Kroonisen subduraalihakatooman hoitotulokset ovat useimmiten hyvät. Epäilyä herättäviä



## Ydinasiat

- ▶ Krooninen subduraalihakematooma on iäkkäillä yleinen neurokirurgista hoitoa vaativa sairaus, jossa laskimovuoto kertyy kahden aivokalvon väliin ja tulehduksellisen korjausmekanismin myötä hematooman tilavuus kasvaa.
- ▶ Yleensä taustalla on pään lievä vamma, joka voi kuitenkin olla niin vähäinen, että potilas ei sitä muista enää diagnoosin hetkellä.
- ▶ Oireita ovat tasapainovaikeus, raajaheikkous, yleistilan heikkeneminen, päänsärky, sekavuus, puhehäiriö ja muistin heikkenevä, ja tyypillisesti potilaalla on samanlaisesti useita oireita.
- ▶ Oireiset tai painevaikutukseltaan merkittävät krooniset subduraalihakematoot hoidetaan kallonporausleikkauksella eli trepanaatiolla.
- ▶ Varhaisessa vaiheessa diagnosoidut potilaat toipuvat hyvin, mutta kuolleisuus vuoden sisällä on kuitenkin melko suurta etenkin iäkkäillä ja monisairailta potilailla.

pään kuvantaminen ja mahdollisimman varhainen diagnoosiin pääsy on potilaiden ennusteen kannalta merkittävää. Jos sairaus on edennyt niin pitkälle, että potilaan päästessä leikkaukseen kunto on jo heikko, potilaan toimintakyky puolen vuoden kuluttua leikkauksesta on todennäköisemmin huono (22). Tällaisilla potilailla on todettu myös suurempi kuolleisuus kuin hyvässä kunnossa leikkaukseen pääsevillä (22). Takautuvassa tutkimuksessamme 65 %:lla potilaista oli hyvä toimintakyky (modified Rankin Scale -pistemäärä 0–3) kuusi kuukautta leikkauksen jälkeen (3). Kuolleisuus kuuden kuukauden aikana oli 13 %. Lukuja saatetaan selittää se, että potilaat ovat tyypillisesti monisairaita ja iäkkäitä. Lisäksi on huomionarvoista, että kaikki tutkimukset kuvaavat tilannetta valikoidussa sairaalapotilasaineistossa. Väestötasolla kuolleisuus on todennäköisesti aliarvioitu, sillä huonokuntoisimmat potilaat saatetaan jättää leikkaamatta tai jopa diagnoosimatta.

## Lopuksi

Kroonisen subduraalihakematooman mahdollisuus on tärkeää pitää mielessä erityisesti iäkkäillä, antitromboottista lääkitystä käyttävillä sekä kaatuiluun taipuvaisilla potilailla, joilla ilmenee epämääräistä yleistilan heikkenemistä. Väestön ikääntymiseen liittyvän ilmaantuvuuden suurentuessa riskitekijöiden vähentämiseen tulisi kiinnittää entistä enemmän huomiota, jotta vuotoja voidaan ehkäistä. Etenkin iäkkäillä antitromboottisen lääkityksen käyttötarve tulisi harkita tarkkaan. Kaatuiluun johtavat sairaustilat tulisi selvittää ja hoitaa asianmukaisesti varhaisessa vaiheessa ja lisäksi tarkistaa kaatuilutaipumukseen vaikuttavien lääkkeiden käyttö yhteisvaikutuksia unohtamatta.

Laajoista kallonavauksista on siirrytty vähemmän kajoavaan kallonporaukseen (31), jolloin komplikaatiot ovat vähentyneet. Leikkauksen jälkeiset uusintavuodot ovat vähentyneet muun muassa dreenin käytöllä. Yksimielisyyttä parhaasta kroonisen subduraalihakematooman hoitomenetelmästä ei ole, ja monet tekijät vaativat lisätutkimusta. Tavoitteena on tulevaisuudessa osata kohdentaa kullekin potilaalle sopivin hoitomuoto niin leikkaustekniikan, anestesian kuin liittännäishoitojenkin osalta.

Nykytiedon mukaan pään TT-kuvien kontrolloimisella ei todennäköisesti ole merkitystä oireettomien potilaiden kohdalla (32). Niillä potilailla, joiden osalta on tarve pohtia antitromboottisen lääkityksen aloittamista uudelleen, pään TT-kuvan kontrolloiminen auttaa päätöksenteossa. Antitromboottista hoitoa aloitettaessa on arvioitava kokonaisuutena tromboembolian vaara sekä uusintavuodon riski. Riskinarvioinnissa huomioidaan potilaan liikuntakyky ja kaatuilutaipumus. On muistettava, että kroonisen subduraalihakematooman uusiutuminen ei tavallisesti aiheuta pysyvää aivovauriota samalla tavalla kuin esimerkiksi aivoinfarkti. Näin ollen antitromboottisesta lääkityksestä pidättäytymiseen ei yleensä ole syytä, jos tromboembolian vaara potilaalla arvioidaan merkittäväksi. Antitromboottisen hoidon aloitus pohditaan jokaisen potilaan kohdalla yksilöllisesti.

## Potilastapaus

Kyseessä on 91-vuotias yksin omakotitalossa asuva ja edelleen autoileva mies. Potilaalla ei ole perussairauksia lukuun ottamatta kymmenen vuotta edeltävästi diagnosoitua eturauhassyöpää, joka on remissiossa. Potilas oli muutamaa kuukautta aiemmin kolauttanut päätä ovenkarmiin. Nyt omaiset löysivät potilaan lattialta, ja ensiavussa todettiin alarin-tarangan murtuma. Potilas siirtyi terveyskeskuksen vuodeosastolle toipumaan. Viikon hoidon jälkeen vuodeosastolla kiinnitettiin huomiota vasemman yläraajan kömpelyyteen ja heikkouteen. Pään TT-kuvassa (KUVA 4) näkyi ekspansiivinen krooninen subduraalihakatooma oikealla, mikä selitti vasemmanpuoleisen yläraajapainotteisen hemipareesin. Potilas siirrettiin Töölön sairaalaan trepanaatiotoin-menpidettä varten.

Leikkauksessa hematooma poistettiin porareian kautta ja subduraalidreeni asetettiin kahden vuoro-kauden ajaksi. Toisena leikkauksen jälkeisenä päivänä potilas siirtyi terveyskeskuksen vuodeosastolle jatkohoitoon. Ennen siirtoa vasemmanpuoleinen heikkous oli korjaantunut ja potilas mobilisoitunut rollaattorin avulla käveleväksi. Potilas oli seitsemän päivää terveyskeskuksen vuodeosastolla, jonka jälkeen hän kotiutui. Kotiutumisvaiheessa potilas liikkui kävelykepin kanssa. Hän kävi jälkitarkastuksessa aivovammapoliklinikassa kaksi kuukautta leikkauksen jälkeen, jolloin hän kertoi käyvänsä aamuisin kilometrin kävelylenkillä. Potilaalla ei esiintynyt subjektiivisesti eikä objektiivisesti oireita. Siten rutiini-kontrolleja ei sovittu. ■

### PIHLA TOMMISKA, LK

Helsingin yliopisto, Neurokirurgian Klinikka, HUS  
Twitter: @PTommiska

### KIMMO LÖNNROT, LT, neurokirurgian erikoislääkäri

Neurokirurgian klinikka, HUS neurokeskus

### RAHUL RAJ, LT, dosentti, erikoistuva lääkäri

Neurokirurgian klinikka, HUS  
Twitter: @rahulbrraj

### TEEMU LUOSTARINEN, LT, anestesiologyian ja tehohoidon erikoislääkäri, vs. osastonylilääkäri

HUS, leikkaussalit, teho- ja kivunhoito, Töölön sairaala  
Twitter: @teemuLuostarin2

### RIKU KIVISAARI, LT, dosentti, neurokirurgian ja radiologyian erikoislääkäri

Neurokirurgian klinikka, HUS

### SIDONNAISUUDET

**Pihla Tommiska:** Apuraha (Suomen Lääketieteen Säätiö, Orionin tutkimussäätiö sr, Maire Taposen Säätiö)

**Kimmo Lönnrot:** Muut sidonnaisuudet (Medi-Vaahtera Oy)

**Raj Rahul:** Korvaukset koulutus- ja kongressikuluista (Stryker 2016 (European Association of Neurosurgical Societies))

**Teemu Luostarinen:** Ei sidonnaisuuksia

**Riku Kivisaari:** Ei ilmoitusta sidonnaisuuksista

### VASTUUTOIMITTAJA

Perttu J. Lindsberg

## SUMMARY

### Chronic subdural hematoma in adults

Chronic subdural hematoma is a common neurosurgical condition. It should be suspected if the patient's general condition has inexplicably declined. The disorder results from bleeding of a bridging vein between the dura and arachnoid mater, usually caused by a slight trauma. Significant risk factors include high age, history of head trauma, male sex, alcohol abuse, use of antithrombotic medication, brain atrophy and previous intracranial operation. The symptoms typically occur several weeks after the injury as the hematoma expands and begins to compress the brain tissue. Symptoms include gait disturbance, limb weakness, non-specific deterioration, headache, acute confusion, speech impairment, mental deterioration, drowsiness or epileptic seizure. The mainstay of treatment includes burr hole craniostomy where the hematoma is evacuated through a small burr hole. Early diagnosis predicts favorable outcome. Mortality within one year is relatively high especially among elderly patients.



**KIRJALLISUUTTA**

1. Koliás AG, Chari A, Santarius T, ym. Chronic subdural haematoma: modern management and emerging therapies. *Nat Rev Neurol* 2014;10:570–8.
2. Rauhala M, Luoto TM, Huhtala H, ym. The incidence of chronic subdural hematomas from 1990 to 2015 in a defined Finnish population. *J Neurosurg*, julkaistu verkossa 22.3.2019. DOI:10.3171/2018.12.JNS183035.
3. Tommiska P, Lönnrot K, Raj R, ym. Transition of a clinical practice to use of subdural drains after burr hole evacuation of chronic subdural hematoma: the Helsinki experience. *World Neurosurg* 2019;129:e614–26.
4. Miranda LB, Braxton E, Hobbs J, ym. Chronic subdural hematoma in the elderly: not a benign disease. *J Neurosurg* 2011;114:72–6.
5. Yang W, Huang J. Chronic Subdural Hematoma: epidemiology and natural history. *Neurosurg Clin N Am* 2017;28:205–10.
6. Kudo H, Kuwamura K, Izawa I, ym. Chronic subdural hematoma in elderly people: present status on awaji island and epidemiological prospect. *Neurol Med Chir* 1992;32:207–9.
7. Gaist D, García Rodríguez LA, Hellfritzsche M, ym. Association of antithrombotic drug use with subdural hematoma risk. *JAMA* 2017;317:836.
8. Adhiyaman V, Chattopadhyay I, Irshad F, ym. Increasing incidence of chronic subdural haematoma in the elderly. *QJM* 2017;110:375–8.
9. Santarius T, Kirkpatrick PJ, Koliás AG, ym. Working toward rational and evidence-based treatment of chronic subdural hematoma. *Clin Neurosurg* 2010;57:112–22.
10. Almenawer SA, Farrokhyar F, Hong C, ym. Chronic subdural hematoma management. *Ann Surg* 2014;259:449–57.
11. Fogelholm R, Waltimo O. Epidemiology of chronic subdural haematoma. *Acta Neurochir* 1975;32:247–50.
12. Marshman LAG, Manickam A, Carter D. Risk factors for chronic subdural haematoma formation do not account for the established male bias. *Clin Neurol Neurosurg* 2015;131:1–4.
13. D’Errico AP, German WJ. Chronic subdural hematoma. *Yale J Biol Med* 1930;3:11–20.
14. Trotter W. Chronic subdural hemorrhage of traumatic origin and its relation to pachymeningitis haemorrhagica interna. *Br J Surg* 1914;2:271–91.
15. Edlmann E, Giorgi-Coll S, Whitfield PC, ym. Pathophysiology of chronic subdural haematoma: inflammation, angiogenesis and implications for pharmacotherapy. *J Neuroinflammation* 2017;14:108.
16. Yang A II, Balsler DS, Mikheev A, ym. Cerebral atrophy is associated with development of chronic subdural haematoma. *Brain Inj* 2012;26:1731–6.
17. Dobran M, Iacoangeli M, Scortichini AR, ym. Spontaneous chronic subdural hematoma in young adult: the role of missing coagulation factors. *G Chir* 2017;38:66–70.
18. Beni-Adani L, Siomin V, Segev Y, ym. Increasing chronic subdural hematoma after endoscopic III ventriculostomy. *Childs Nerv Syst* 2000;16:402–5.
19. Sood P, Sinson GP, Cohen EP. Subdural hematomas in chronic dialysis patients: significant and increasing. *Clin J Am Soc Nephrol* 2007;2:956–9.
20. Liliang PC, Tsai YD, Liang CL, ym. Chronic subdural haematoma in young and extremely aged adults: a comparative study of two age groups. *Injury* 2002;33:345–8.
21. Bartek J, Sjävik K, Dhawan S, ym. Clinical course in chronic subdural hematoma patients aged 18–49 compared to patients 50 years and above: a multicenter study and meta-analysis. *Front Neurol* 2019;10:311.
22. Santarius T, Kirkpatrick PJ, Ganesan D, ym. Use of drains versus no drains after burr-hole evacuation of chronic subdural haematoma: a randomised controlled trial. *Lancet* 2009;374:1067–73.
23. Liu W, Bakker NA, Groen RJM. Chronic subdural hematoma: a systematic review and meta-analysis of surgical procedures. *J Neurosurg* 2014;121:665–73.
24. Won SY, Konczalla J, Dubinski D, ym. A systematic review of epileptic seizures in adults with subdural haematomas. *Seizure* 2017;45:28–35.
25. Weigel R, Schmiedek P, Krauss J. Outcome of contemporary surgery for chronic subdural haematoma: evidence based review. *J Neurol Neurosurg Psychiatry* 2003;74:937–43.
26. Surve RM, Bansal S, Reddy M, ym. Use of dexmedetomidine along with local infiltration versus general anesthesia for burr hole and evacuation of chronic subdural hematoma (CSDH). *J Neurosurg Anesthesiol* 2017;29:274–80.
27. Holl DC, Volovici V, Dirven CMF, ym. Corticosteroid treatment compared with surgery in chronic subdural hematoma: a systematic review and meta-analysis. *Acta Neurochir* 2019;161:1231–42.
28. Koliás AG, Edlmann E, Thelin EP, ym. Dexamethasone for adult patients with a symptomatic chronic subdural haematoma (Dex-CSDH) trial: study protocol for a randomised controlled trial. *Trials* 2018;19:670.
29. Bartley A, Jakola AS, Bartek J, ym. The Swedish study of irrigation-fluid temperature in the evacuation of chronic subdural hematoma (SIC!): study protocol for a multicenter randomized controlled trial. *Trials* 2017;18:471.
30. Yuan Y, Wang Q, Cao Y, ym. Burr hole drainage and burr hole drainage with irrigation to treat chronic subdural hematoma. *Medicine (Baltimore)*, julkaistu verkossa 17.9.2018. DOI:10.1097/MD.0000000000001827.
31. Weigel R, Krauss JK, Schmiedek P. Concepts of neurosurgical management of chronic subdural haematoma: historical perspectives. *Br J Neurosurg* 2004;18:8–18.
32. Schucht P, Fischer U, Fung C, ym. Follow-up computed tomography after evacuation of chronic subdural hematoma. *N Engl J Med* 2019;380:1186–7.