

<https://helda.helsinki.fi>

Chiarin tyypin 1 epämuodostuma - diagnostinen ja hoidollinen haaste

Karppinen, Atte

2020

Karppinen , A 2020 , ' Chiarin tyypin 1 epämuodostuma - diagnostinen ja hoidollinen haaste ' , Duodecim , Vuosikerta. 136 , Nro 17 , Sivut 1895-1902 . < <https://www.duodecimlehti.fi/xmedia/duo/duo15757.pdf> >

<http://hdl.handle.net/10138/334729>

publishedVersion

Downloaded from Helda, University of Helsinki institutional repository.

This is an electronic reprint of the original article.

This reprint may differ from the original in pagination and typographic detail.

Please cite the original version.

Atte Karppinen

Chiarin tyypin 1 epämuodostuma – diagnostinen ja hoidollinen haaste

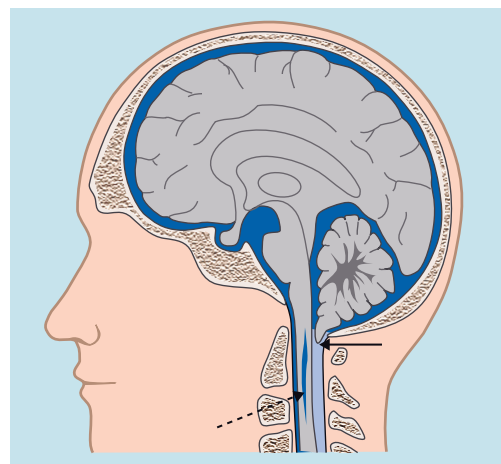
Chiarin tyypin 1 epämuodostuma (CM1) on yleinen sattumalöydös pään ja kaularangan magneettikuvauksessa. Yleensä sen radiologisena kriteerinä pidetään vähintään 5 mm:n pikkuaivoherniaatiota. CM1:tä aiheuttavat useat tekijät, mutta suurimmalla osalla potilaista pikkuaivoherniaation syytä ei voida tunnistaa. Jos niska-aukko on ahtautunut, saattaa esiintyä oireita. Niistä tavallisin on takaraivolle paikantuva ponnisteluun ja rasitukseen liittyvä lyhytkestoinen päänsärky. CM1 on tavallisin syringomyelian aiheuttaja. Leikkaushoitoa tarjotaan yleensä oireisille potilaille. Parhaiten leikkaus auttaa tyypilliseen CM1:n kriteerit täyttävään päänsärkyyn ja syringomyeliaan. Lasten leikkaustulokset ovat hieman aikuisia paremmat. Oireettoman tai vähäoireisen CM1-potilaan ennuste on hyvä ilman leikkaustakin.

tävaltalainen patologi Hans Chiari kuvasi niska-aukkoon hernioituneet pikkuaivorisat (tonsilla cerebelli) jo 1800-luvun lopussa, mutta nykylääketiede ei vielääkään tunne tätä rakennepoikkeavuutta kovin hyvin (KUVA 1). Pikkuaivoherniaation (tonsillar herniation) aiheuttajamekanismina pidetään niska-aukkoon kohdistuvaa hydrodynaamista voimaa (joko ylhäältä painava tai alhaalta vetävä tai molemmat), jonka seurauksena pikkuaivot hernioituvat alaspäin niska-aukkoon.

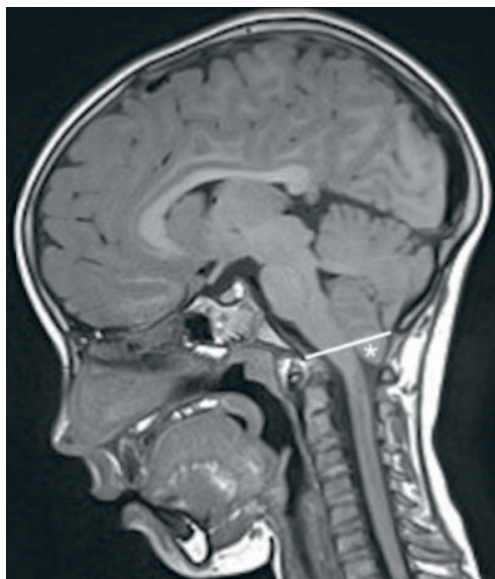Kansainvälisestä ICD-10-tautiluokituksesta löytyy Arnold–Chiarin oireyhtymä (Q07.0), vaikka vakiintuneempi nimitys on Chiari 1 -malformaatio eli epämuodostuma (CM1). Termejä Chiari 1 -oireyhtymä ja -malformaatio käytetään usein sekaisin. Vallitseva käsitys on ollut, että kyseessä olisi synnynnäinen rakennepoikkeavuus. Tuorempi näkemys puoltaa toissijaista muutosta, jolle on useampia mahdollisia syitä (1–3). Täsmällisempi nimitys olisi Chiari 1 -muotovirhe (deformaatio) tai krooninen pikkuaivoherniaatio.

CM1:n radiologinen kriteeri on vähintään 5 mm:n mittainen pikkuaivoherniaatio magneettikuvassa (KUVA 2) (4–6). Oireiden (ja

oireyhtymän) syntymekanismina pidetään niska-aukon ahtautumista ja siitä aiheutuvaa aivo-selkäydinnesteen virtauksen estymistä sekä ydinjatkoksen ja C2-hermojen puristumista. CM1 voi aiheuttaa selkäytimen ontelotaudin eli syringomyelian. Tyypin 1 epämuodostuman lisäksi on kuvattu myös Chiarin tyypin 2–4 epämuodostumat. Ne ovat paljon harvinaisem-



KUVA 1. Chiarin tyypin 1 pikkuaivoherniaatio (nuoli) ja syringomyeliaontelo (katkonuoli).



KUVA 2. T1-painotteisessa pään magneettikuvassa nähdään 11 mm niska-aukon ja kallontalon tason (viiva) alapuolella roikkuvat pikkuaivorisat (tähti).

pia ja etiologialtaan täysin erilaisia, eikä näitä pidä sekoittaa toisiinsa. Terminologiaa hämmentävät entisestään uudemmat CM1:n alaluokat Chiari 0 ja Chiari 1,5. Ne eivät kuvasta pikkuaivoherniaation vaikeutta vaan epätyypilliseen tapaan ahtaunut niska-aukko (2).

Esiintyvyys

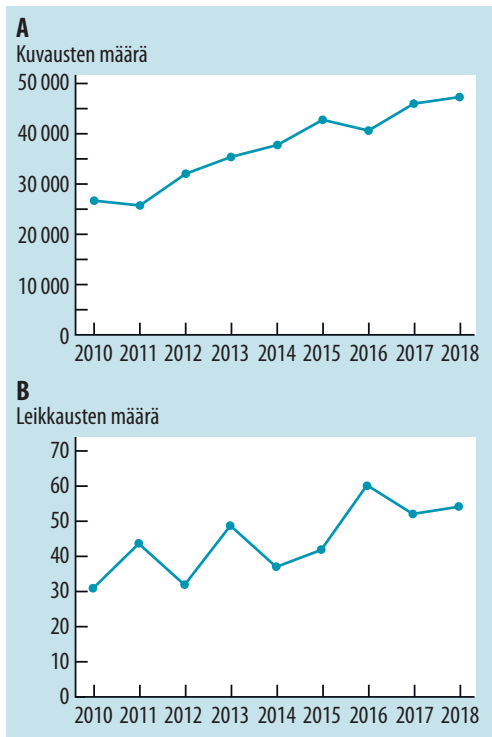
CM1:tä todetaan kaikenikäisillä, ja aikuisväestössä se on selvästi yleisempi naisilla (7,8). Esiintyvyys sairaalakohorttien magneettikuvissa on ollut 0,3–1 % (9,10). Suuri osa CM1-tapauksista on oireettomia sattumalöydöksiä, jotka eivät vaadi hoitoa (9,11). Magneettikuvauksen yleistymisen myötä CM1-löydökset ovat merkittävästi lisääntyneet, ja Yhdysvalloissa tämä on vastaavasti lisännyt leikkausmääriä (12,13). Myös Suomessa THL:n rekisteriin ilmoitetut pään magneettikuvaukset ja CM1-leikkaukset (niska-aukon alueen vapautus) ovat lisääntyneet 2010-luvun aikana (KUVA 3) (14).

Etiologia

Liian pieni kallonsisäinen tilavuus. Vallitsevin käsitys CM1:n aiheuttajasta on ollut liian

ahdas kallon takakuoppa, jonka seurauksena pikkuaivot puristuvat alaspäin. CM1-potilaiden takimmaisen kallokuopan tilavuus on havaittu tavanomaista pienemmäksi, mutta kaikki tutkimukset eivät tätä löydöstä tue (7). Ristiriitaisiin havaintoihin sopii sekin, että on kuvattu kaksi erilaista CM1-potilasryhmää. Ero perustuu takimmaisen kallokuopan ja pikkuaivojen mittasuhteen silmämääräiseen arvioon, jonka perusteella kyseessä on joko ahdas tai väljä tyyppi (15).

Kallosaumojen ennen aikaista luutumista (kraniosynostoosi) ja siitä seuraavaa kallon epämuodostumaa sairastavista lapsista hyvin vaihtelevalla osalla (2–100 %) esiintyy CM1:tä. Tilaan liittyvän pienentyneen kallontilavuuden on arveltu selittävän pikkuaivoherniaatiota, mutta syyshuhe ei ole täysin selvä (2,16). Kallontilavuuden ja pikkuaivoherniaation epä johdonmukaista korrelaatiota voivat selittää toisistaan poikkeavat ja epätarkat mit-



KUVA 3. Pään magneettikuvauksten määrä (A) ja Chiariin tyypin 1 epämuodostuman leikkausten määrä (B) Suomessa vuosina 2010–2018 THL:n tietokantaraporttien mukaan.

tausmenetelmät sekä taustalla vaikuttavat muut etiologiset tekijät (2).

Takimmaisien kallokuopan kasvaimen aiheuttamaa pikkuaivorisojen painumista niska-aukkoon ei pitäisi kutsua CM1:ksi vaan pikkuaivoherniaatioksi. Vastaava ilmiö on mahdollinen myös isojen aivojen kasvaimien ja muiden tilaa vievien muutoksien yhteydessä (17).

Aivo-selkäydinnestekierron häiriöt. Noin 10 %:lla CM1-potilaista todetaan hydrokefalus – kuten Hans Chiarin vuoden 1892 alkuperäisjulkaisussaan kuvaamalla potilaallakin (2,18). Myös idiopaattista intrakraniaalista hypertensiota (IIH) eli pseudotumor cerebriä sairastavista potilaista noin 20 %:lla voidaan todeta CM1-tyyppinen löydös (19). Hieman paradoksaalisesti myös spontaanin kallonsisäisen hypotension yhteydessä todetaan pikkuaivoherniaatiota (20).

Selkärankakanavan alueella sijaitseva spontaani tai traumaattinen aivo-selkäydinnestefisteli aiheuttaa kallonsisäisen paineen laskun ja sen seurauksena tyypillisesti aivojen alaspäin hernioitumisen sekä tentorium- että niska-aukossa. Myös aivo-selkäydinnestesunttien (aivokammio- ja erityisesti lumboperitoneaalinen suntti) liiallinen toiminta voi aiheuttaa kallonsisäisen hypotension ja CM1-tyyppisen pikkuaivoherniaation.

Kallonpohjan ja kaularangan liitoksen häiriöt. CM1 liittyy kallonpohjan ja kaularangan yläosan luurakenteiden poikkeamiin (esimerkiksi platybasia, atlanto-oksipitaalinen assimilaatio, atlantoaksiaalinen instabiilius ja basilaari-impresio) (2,21). Näihin C0–2-tason muutoksiin yhdistyy usein niska-aukkoa etusuunnasta ahtaava osatekijä, joka tavallisimmin on kiertonikaman hammas (dens axis).

Eräs hyvin kiistanalainen näkemys on atlantoaksiaalisen instabiiliuden ensisijainen rooli CM1:n aiheuttajana ja se, että hoidoksi riittäisi poikkeuksetta näiden nikamien kiinnitys ja luudutus (22). Sidekudossairauksista erityisesti Ehlers–Danlosin oireyhtymä on yhdistetty CM1:een, ja vuorovaikutusta selittäisi myös atlantoaksiaalinen instabiilius (2,7). Muista hypermobiliiteettia ja CM1:tä mahdollisesti yhdistävistä monimutkaisista mekanismeista on hyvin vähän näyttöä (2).

Liekaantunut selkäydin. Liekaantumisella tarkoitetaan selkäydinkartion (conus medullaris, selkäytimen alakärki) poikkeavan matalaa sijaintia L2-nikamavarren (tai L1–L2-nikamavälin) alapuolella. Noin 5 %:lla CM1-potilaista on kuvattu liekaantunut selkäydin (23). Pieni joukko neurokirurgeja on esittänyt hyviä hoitotuloksia CM1-potilaiden selkäydinkartiosta ristiluun suuntaan lähtevän ohuen juosteen (filum terminale, selkäydinkalvojen pääterihma) katkaisuleikkauksesta, jopa tilanteessa, jossa radiologista liekaantuneen selkäytimen löydöstä ei ole ollut. Tämä hoitomenetelmä on ymmärrettävästi erittäin kiistanalainen (2).

Muut syyt. Suuri joukko hyvinkin erilaisia sairauksia (muun muassa vitamiininpuutostiloja, hormonaalisia häiriöitä, luuston aineenvaihdunnan sairauksia) on yhdistetty CM1:een (2,24). Kun otetaan huomioon pikkuaivoherniaation suhteellisen tavallinen ja oireeton ilmeneminen väestössä, on osa näistä niin sanotuista liitännäissairauksista todennäköisesti sattumaa.

Idiopaattinen CM1. Vaikka CM1:tä mahdollisesti aiheuttavia syitä ja mekanismeja tunnetaan jo useita, on käytännössä edelleen kaikkein tavallisinta, ettei mitään selvää aiheuttajaa ole tunnistettavissa. Suurimmassa osassa CM1-julkaisuista ei ole toistaiseksi erotettu hankinnaisia ja idiopaattisia tautimuotoja.

Oireet

CM1-oireyhtymää sairastavilla potilailla on kuvattu laajasti erityyppisiä oireita (7,18). **TAULUKOSSA 1** on esitetty tavallisimpia oireita ja löydöksiä sekä niiden syntymekanismeja (5). CM1-potilaan oireet ovat usein epäspesifisiä ja moninaisia. Osaa oireista, kuten päänsärkyä ja huimausta, esiintyy väestössä yleisesti. Tyypillisin CM1-potilas on nuori aikuinen (nainen), jonka johtava oire on ponnisteluun ja rasituksen liittyvä takaraivolle tai yläniskaan paikantuva lyhytkestoinen (alle 5 min) kipu.

Päänsärkyä on raportoitu noin 80 %:lla aikuisista CM1-potilaista, mutta vain 40 %:lla lapsipotilaista (7,18). Erotusdiagnoosiikassa kannatta tukeutua International Headache Society'n julkaisemiin CM1-tyyppisen päänsärryn

TAULUKKO 1. Chiarin tyyppin 1 epämuodostuman oireita ja löydöksiä sekä niiden syntymekanismi (5).

Aiheuttaja	Oireet ja löydökset
Aivo-selkäydinnesteen virtauksen estyminen	Ponnistukseen liittyvä päänsärky paikantuu takaraivolle tai yläniskaan Hydrokefalus Syringomyelia
Aivorungon, pikkuaivojen ja niska-aukon hermojen puristuminen	Uniapnea Ataksia Huimaus Nielemisvaikeudet Takaraivo- ja niskasärky Alempien aivohermojen löydökset
Selkäytimen toimintahäiriö (syringomyelia)	Raajojen ja vartalon tuntohäiriöt ja -puutokset Skolioosi Spastisuus Lihashyökkäys Rakon toiminnan häiriöt Ylemmän motoneuronin löydökset Alemman motoneuronin löydökset

kriteereihin, jotka esitetään **TAULUKOSSA 2** (6). Muuntyyppisiä päänsärkyjä esiintyy varsin yleisesti, mutta niiden yhteys CM1:een on epäselvää.

Syringomyelia on tavallista kaikissa ikäryhmissä. Sen esiintyvyys kirurgisissa sarjoissa on keskimäärin 65 % (vaihteluväli 10–90 %) (8). Pieni (halkaisija alle 4–5 mm) syringomyelia ei yleensä aiheuta oireita, mutta isompien (halkaisija yli 8–9 mm) onteloiden yhteydessä oireet ovat mahdollisia (25). Skolioosia todetaan sekä aikuisilla että lapsilla, keskimäärin 30-asteisena (26,27).

Aivorunkoperäisiksi sopivien oireiden kirjo on laaja ja usein epäspesifinen, ja ne ovat tavallimpia lapsilla kuin aikuisilla (5,7,18). Unen aikainen hengityshäiriö (sentraalinen uniapnea) on tavallisin CM1-potilaiden ydinjatkoksen puristumisesta johtuva oire, jonka päiäaikaiset vaikutukset ja oireet voivat olla vaikeita tunnistaa vastaanottotilanteessa. Potilasmäärältään pienissä julkaisuissa unen aikaisen hengityshäiriön esiintyvyys on ollut 24–70 % (28).

Noin 40 %:lla CM1-potilaista on todettavissa kognitiivisia oireita, joille ei ole voitu havaita mitään tyyppillistä profilia eikä selvää patofysiologista mekanismia (29). Korvaperäisiä oireita on havaittu lähes 80 %:lla aikuisista mutta selvästi harvemmin lapsilla.

Kaikkien edellä mainittujen oireiden esiintyvyysslukujen osalta on syytä huomata, että ne perustuvat suurelta osin tutkimuksiin, joihin on valikoitunut enimmäkseen oireisia ja leikkattuja potilaita. Käytännön työssä on selvästi havaittavissa, että suuri osa CM1-potilaista on oireettomia. Tutkimustietoa on hyvin vähän, mutta eräästä suuresta 5 248 magneettikuvatun lapsen sairaalakohortista löytyneestä 51 CM1-tapauksesta 37 % oli oireettomia (9).

Tutkimukset

Pään tai kaularangan magneettikuvaus on kuvantamistutkimusten lähtökohta. Sen avulla on helppo mitata pikkuaivoherniaation millimetrimäärä, mutta niska-aukon ahtauden arviointiin ei ole mitta-asteikkoa (4). Alle 5 mm:n herniaatiota kutsutaan usein tonsillaektopiaksi, mikä viittaa löydöksen merkityksettömään luonteeseen normaalivaihtelun puitteissa.

Pikkuaivorisojen nokkamaisen ja terävämman muodon on ajateltu sopivan oireiseen ja pyöreämmän muodon oireettomaan herniaatioon. Aivo-selkäydinnesteen virtausta ja selkäytimen liikettä niska-aukossa mittaavilla magneettikuvaustekniikoilla voidaan täydentää kuvantamista, mutta näiden kliinistä merkitystä ei ole voitu luotettavasti osoittaa (27). Pelkän magneettikuvauksen perusteella ei siis voida ennustaa oireita, leikkaushoidon tarpeellisuutta tai hoitotulosta.

Jos CM1 todetaan, on suositeltavaa täydentää magneettikuvausta siten, että aivojen ja kaulaytimen alue on arvioitavissa mahdollisten muiden löydösten (esimerkiksi hydrokefalus, pikkuaivokasvain tai syringomyelia) varalta. Oireisilla potilailla magneettikuvaus ulotetaan koko keskushermoston alueelle, jotta koko selkäydin voidaan nähdä.

Kaularangan taivutuksen natiiviröntgenkuvauksella voidaan selvittää CM1-potilailla harvinaista mutta mahdollista instabiiliusion-

TAULUKKO 2. Chiarin tyyppin 1 päänsärlyn diagnosti-
set kriteerit (6).

A. Päänsärky täyttää kriteerin C.
B. Chiarin tyyppin 1 epämuodostuma on todettu magneettikuvauksessa.
C. Päänsärkyyn sopii vähintään kaksi (kolmesta) alla olevasta vaihtoehdosta. 1. Yksi tai molemmat seuraavista: a) Päänsärky on alkanut ajallisesti yhtäaikaan Chiarin tyyppin 1 epämuodostuman kanssa ja johtanut sen diagnosiin. b) Päänsärky on loppunut 3 kk:n kuluessa Chiarin tyyppin 1 leikkauksen jälkeen. 2. Päänsärkyllä on yksi tai useampi seuraavista piirteistä: a) Särky pahenee yskiessä tai muun Valsalvan ilmiön tyyppisen mekanismin, kuten ponnistelun, yhteydessä. b) Särky paikantuu takaraivolle tai ylänilkaan. c) Särky kestää alle 5 minuuttia. 3. Päänsärkyyn liittyy oireita tai löydöksiä, jotka sopivat aivorungon, pikkuaivojen, alempien aivohermojen tai kaulaytimen toimintahäiriöön.
D. Mikään muu ICHD-3-kriteeristö ei sovi paremmin.

ICHD = The International Classification of Headache Disorders

gelmaa, jota voidaan epäillä kallonpohjan ja kaularangan luurakenteiden poikkeavuuksien ja hypermobiilettioireyhtymän yhteydessä. Taivutuskuvia voidaan ottaa myös magneettikuvauksella, jolloin ydinjatkeen ja selkäytimen puristumisen tilasta saatetaan saada laajempi käsitys. Kaikkein ristiriitaisin CM1:n kuvantamismenetelmä on Ehlers–Danlosin oireyhtymää sairastavien potilaiden kuvaamiseen käytetty pystyasentomagneettikuvaus, jonka merkityksestä ja hyödystä ei toistaiseksi ole tieteellistä näyttöä.

Sentraalisen uniapnean toteaminen vaatii unipolygrafiaa. Mitään tutkimukseen perustuva suosituksista CM1-potilaiden unipolygrafian indikaatioista ei ole olemassa (28). Anamnestinen viite unenaikaisiin hengityskatkoksiin tai niitä seuraaviin päiväaikaisiin oireisiin yleensä aiheellistaa unipolygrafian, mutta täysin oireetomat CM1-potilaat eivät sitä tarvitse. Unipolygrafiassa todettu sentraalinen uniapnea aiheellistaa pään magneettikuvauksen harkinnan, mikäli sellaista ei ole aiemmin tehty.

Kallonsisäisen paineen mittausta saattaa tulla kyseeseen täydentävänä tutkimuksena, mikäli oirekuva viittaa IIH-tyyppiseen tilanteeseen. Tällöin potilaan päänsärky on pitkäkestoisempaa, hänellä esiintyy näköhäiriöitä ja hänen näköhermojensa nystyt ovat turvonneet.

Hoito

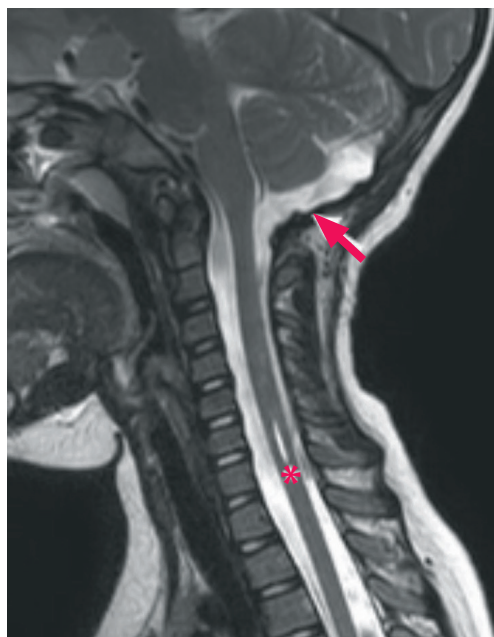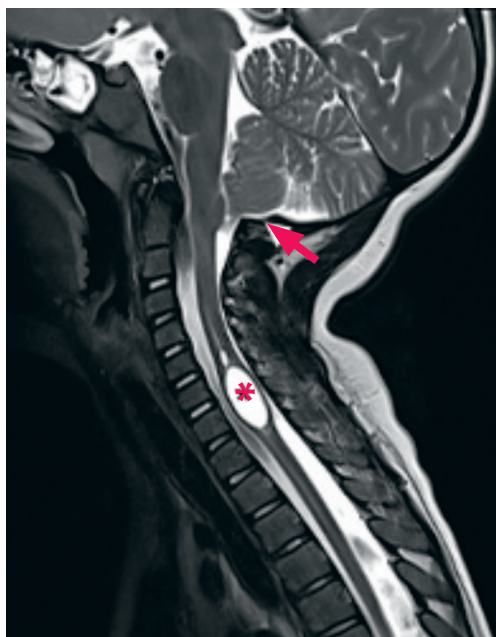
Leikkaushoidon aiheellisuuden arviointi kuuluu neurokirurgille. Leikkaushoidon tavoitteena on helpottaa niska-aukon ahtautta ja siitä mahdollisesti aiheutuvia oireita. Pikkuaivohermiaation etiologia tulisi selvittää ja mahdollisuuksien mukaan kohdistaa hoito siihen (2). Korkea kallonsisäinen paine on syytä hoitaa ennen niska-aukon avarrusleikkausta. Hydrokefalukseen liittyvä CM1 hoidetaan ensin joko aivokammiosuntilla tai kolmannen aivokammion pohjan puhkaisulla.

Oireeton CM1 ilman syringomyeliaa ei vaa-
di hoitoa. Lievästi oireileva CM1-potilaskaan ei yleensä tarvitse leikkaushoitoa, koska taudin luonnollinen ennuste on hyvä (30,31). Mikäli niska-aukko ei ole ahdas, ei leikkaushoito ole aiheellista.

Päivittäistä elämää haittaava ja takaraivolle painottuva CM1-tyyppinen päänsärky on yleisesti hyväksytty niska-aukon avarrusleikkauksen aihe. Myös oireinen syringomyelia tai aivorunkoperäinen oire (tavallisimmin sentraalinen uniapnea) ovat hyviä aiheita tehdä leikkaus. Suurin osa neurokirurgeista suosittaa niska-aukon avarrusta myös kookkaan (halkaisija yli 8 mm) syringomyelian vuoksi, vaikka potilas olisi oireeton (32).

Jos CM1 liittyy kallonpohjan tai kaularangan rakenteelliseen poikkeavuuteen (esimerkiksi atlantoaksiaalinen instabiilius, basilaari-impresio), kannattaa neurokirurgin ja spinaalikirurgin tapauskohtaisesti arvioida, tarvitaanko leikkaushoitoa jompaankumpaan, molempiin vai ei ollenkaan (2,21).

Leikkaustekniikka. Idiopaattisen CM1:n tavallisin leikkausmenetelmä on takaapäin tehtävä niska-aukon avarrus, jossa takaraivoluu-
n alaosa poistetaan vajaan 3 cm:n läpimittainen pala ja kannattajanikaman (atlas) takakaari sekä katkaistaan atlanto-oksipitaalinen liga-



KUVA 4. Vasemmalla Chiarin tyypin 1 epämuodostuma ja siihen liittyvä kaulaytimen syringomyeliaontelo (tähti). Oikealla sama potilas leikkauksen jälkeen, kun niska-aukko on väljempi ja pikkuaivorisat ovat nousseet (nuoli) sekä syringomyeliaontelo (tähti) lähes hävinnyt.

menti. Suurin osa neurokirurgeista avaa lisäksi aivojen kovakalvon, katkaisee mikrokirurgisesti mahdolliset arpikiinnikkeet pikkuaivorisojen ympäriltä ja tarvittaessa joko koaguloi pikkuaivorisoja tai poistaa niiden alaosan. Lopuksi tehdään vesitiivis aivojen kovakalvon laajentava sulku (duuraplastia) käyttämällä joko potilaan omaa lihas- tai luukalvoa taikka kaupallista kalvokorviketta.

Osa neurokirurgeista kuitenkin tyytyy pelkkään luiseen väljennykseen (ilman kovakalvon avaamista), jolloin leikkauksaika on lyhyempi ja komplikaatoriski pienempi mutta syringomyeliapotilaiden hoitotulokset mahdollisesti huonommat (33,34).

Julkaistujen leikkaustulosten arviointia vaikeuttavat lukuisat ihoviillon ja luuavauksen mittojen sekä aivojen kovakalvon avaukseen ja laajentavaan sulkun (plastiaan) käytettyjen menetelmien muunnelmät. Niska-aukon väljennysleikkauksen tekniikka valitaankin yleensä kirurgikohtaisten ja paikallisten mieltymysten perusteella, eikä tutkimustietoon perustuva konsensus ole saavutettu (1,2,32).

Leikkaushoidon tulokset ja komplikaatiot. Niska-aukon avarrusleikkaukseen valittujen potilaiden hoitotulokset ovat hyviä. Vaikka yksittäisten tutkimusten tulokset vaihtelevatkin melko paljon, CM1-tyyppinen päänsärky helpottaa runsaalla 80 %:lla ja syringomyeliaontelot kutistuvat vajaalla 80 %:lla potilaista (KUVA 4). Muutkin neurologiset oireet, erityisesti uniapnea, helpottavat suurimmalla osalla leikatuista potilaista (3,8,28).

Lapsipotilaiden oireet vaikuttavat korjautuvan aikuisia todennäköisemmin ja paremmin (8,35). Ajan kuluessa 10–20 %:lla leikatuista potilaista neurologiset oireet kuitenkin palautuvat tai jäännösoireet pahenevat, mikä on tavallisempaa aikuisilla. Uusintaleikkauksia tehdään noin 5–10 %:lle (8,18,36,37). Leikkaukskomplikaatioiden esiintyvyys on 5–20 %, mutta yli puolessa julkaisuista ne on jätetty kokonaan ilmoittamatta (8,18,37). Tavallisimpia komplikaatioita niska-aukon laajennuksen jälkeen ovat aivo-selkäydinnestefisteli, aseptinen meningiitti ja hydrokefalus (8,18,37). Raportoitu leikkaukskuolleisuus on 0–3 % (8,18,37).

Muu hoito ja seuranta. Oireettoman tai vähäoireisen potilaan pään magneettikuvausta ei tarvitse uusida, sillä seuranta perustuu oireisiin (38). Selkäytimen magneettikuvauksen voi sen sijaan toistaa, mikäli pientä tai oireetonta syringomyeliaa on päätetty seurata. Oireettoman CM1:n vuoksi ei tarvitse rajoittaa liikuntaa tai urheilua (39). Sama koskee alatie-synnytystä ja epiduraalipuudutusta, jotka ovat turvallisia suurimmalle osalle synnyttävistä äideistä (40).

Lopuksi

Pään magneettikuvauslähettä laativalla lääkäriä on harvoin täsmällistä epäilyä CM1:stä, vaan tavallisimmin pikkuaivoherniaatio todetaan yllätyksenä. Vaikka oireeton tai vähäoireinen magneettikuvauslöydös ei vaadi hoitoa, jatkossa erityisesti lasten kliininen seuranta on silti tarpeen.

CM1:n monimuotoisen etiologian ja keskimäärin hyväennusteisen taudinkulun li-

Ydinasiat

- ▶ Chiariin tyypin 1 epämuodostuma (CM1) on tavallinen sattumalöydös pään ja kaularangan magneettikuvauksessa.
- ▶ CM1 on syringomyelian yleisin syy.
- ▶ CM1:n luonnollinen ennuste on yleensä hyvä.
- ▶ Niska-aukon avarrusleikkaus on aiheellinen osalle potilaista.

sääntynyt tuntemus on selvästi tarkentanut leikkaushoidon aiheita ja parantanut tuloksia. Tästä huolimatta leikkaushoidosta hyötyvän oireisen potilaan tunnistaminen on vaikeaa, ja vaarana on sekä ali- että ylidiaagnostiikka. Hoidon aiheet ja leikkaustavan valintakin vaihtelevat edelleen, mikä on omiaan lisäämään internetistä oireilleen selitystä ja helpotusta etsivien potilaiden hämmennystä. ■

ATTE KARPPINEN, LT, vt. osastonylilääkäri
HYKS, neurokirurgian klinikka

VASTUUTOIMITTAJA
Perttu Lindsberg

SIDONNAISUUDET

Luottamustoimet (Suomen neurokirurgisen yhdistyksen hallituksen jäsen), muut sidonnaisuudet (Aivokammioiden mallintamisen tutkimusprojekti, Disior)

SUMMARY

Chiari 1 malformation, a diagnostic and therapeutic challenge

Chiari 1 malformation is a common incidental finding in head and cervical spine MR scanning. The most common radiological criterion for Chiari 1 malformation is a minimum of 5 mm hindbrain (tonsillar) herniation. There are several known etiological factors for Chiari 1 malformation, but most patients have an idiopathic form of chronic tonsillar herniation. If foramen magnum is obliterated, the patient may have symptoms. The most common presenting symptom is suboccipital headache, which is precipitated by physical stress or coughing. Chiari 1 malformation is the most common reason for syringomyelia. Operative treatment is usually offered for symptomatic patients. Operative outcome is somewhat better in the pediatric age group. The natural history of an asymptomatic or minimally symptomatic patient is benign even without surgery.

KIRJALLISUUTTA

1. Bolognese PA, Brodbelt A, Bloom AB, ym. Chiari I malformation: opinions on diagnostic trends and controversies from a panel of 63 international experts. *World Neurosurg* 2019;130:9–16.
2. Thompson DNP. Chiari I-a ‘not so’ congenital malformation? *Childs Nerv Syst* 2019;35:1653–64.
3. Vinchon M. Surgery for Chiari 1 malformation: the Lille experience. *Childs Nerv Syst* 2019;35:1875–80.
4. Chiapparini L, Saletti V, Solero CL, ym. Neuroradiological diagnosis of Chiari malformations. *Neurol Sci* 2011;32(Suppl 3):283–6.
5. McClugage SG, Oakes WJ. The Chiari I malformation. *J Neurosurg Pediatr* 2019;24:217–26.
6. The international classification of headache disorders, 3rd edition. Headache Classification Committee of the International Headache Society (IHS). *Cephalalgia* 2018;38:1–211.
7. Milhorat TH, Chou MW, Trinidad EM, ym. Chiari I malformation redefined: clinical and radiographic findings for 364 symptomatic patients. *Neurosurgery* 1999;44:1005–17.
8. Arnaoutic A, Splavski B, Boop FA, ym. Pediatric and adult Chiari malformation Type I surgical series 1965–2013: a review of demographics, operative treatment, and outcomes. *J Neurosurg Pediatr* 2015;15:161–77.
9. Aitken LA, Lindan CE, Sidney S, ym. Chiari type I malformation in a pediatric population. *Pediatr Neurol* 2009;40:449–54.
10. Meadows J, Kraut M, Guarnieri M, ym. Asymptomatic Chiari Type I malformations identified on magnetic resonance imaging. *J Neurosurg* 2000;92:920–6.
11. Vernooij MW, Ikram MA, Tanghe HL, ym. Incidental findings on brain MRI in the general population. *N Engl J Med* 2007;357:1821–8.
12. Passias PG, Pyne A, Horn SR, ym. Developments in the treatment of Chiari type 1 malformations over the past decade. *J Spine Surg* 2018;4:45–54.
13. Wilkinson DA, Johnson K, Garton HJL, ym. Trends in surgical treatment of Chiari malformation type I in the United States. *J Neurosurg Pediatr* 2017;19:208–16.
14. Toimenpiteiden määrä vuosittain. Tietokantaraaportit. Helsinki: Terveystieteiden tutkimuskeskus ja Hyvinvoinnin laitos 2020. <https://thl.fi/tilastot-ja-data/tilastot-aiheittain/tietokantaraaportit>.
15. Taylor DG, Mastorakos P, Jane JAJ, ym. Two distinct populations of Chiari I malformation based on presence or absence of posterior fossa crowding on magnetic resonance imaging. *J Neurosurg* 2017;126:1934–40.
16. Strahle J, Muraszko KM, Buchman SR, ym. Chiari malformation associated with craniosynostosis. *Neurosurg Focus* 2011;31:E2.
17. Wang J, Alotaibi NM, Samuel N, ym. Acquired Chiari malformation and syringomyelia secondary to space-occupying lesions: a systematic review. *World Neurosurg* 2017;98:800–8.
18. Tubbs RS, Beckman J, Naftel RP, ym. Institutional experience with 500 cases of surgically treated pediatric Chiari malformation type I. *J Neurosurg Pediatr* 2011;7:248–56.
19. Aiken AH, Hoots JA, Saindane AM, ym. Incidence of cerebellar tonsillar ectopia in idiopathic intracranial hypertension: a mimic of the Chiari I malformation. *AJNR Am J of Neuroradiol* 2012;33:1901–6.
20. Beule A, Färkkilä M, Valanne L. Spontaani kallonsisäinen hypotensio – huonosti tunnettu päänsäryn syy. *Duodecim* 2007;123:317–23.
21. Klekamp J. Chiari I malformation with and without basilar invagination: a comparative study. *Neurosurg Focus* 2015;38:E12.
22. Goel A. Is atlantoaxial instability the cause of Chiari malformation? Outcome analysis of 65 patients treated by atlantoaxial fixation. *J Neurosurg Spine* 2015;22:116–27.
23. Epstein NE. A review of the disagreements in the prevalence and treatment of the tethered cord syndromes with chiari-1 malformations. *Surg Neurol Int* 2018;9:161.
24. Loukas M, Shayota BJ, Oelhafen K, ym. Associated disorders of Chiari Type I malformations: a review. *Neurosurg Focus* 2011;31:E3.
25. Strahle J, Muraszko KM, Garton HJL, ym. Syrinx location and size according to etiology: identification of Chiari-associated syrinx. *J Neurosurg Pediatr* 2015;16:21–9.
26. Strahle J, Smith BW, Martinez M, ym. The association between Chiari malformation Type I, spinal syrinx, and scoliosis. *J Neurosurg Pediatr* 2015;15:607–11.
27. Atchley TJ, Alford EN, Rocque BG. Systematic review and meta-analysis of imaging characteristics in Chiari I malformation: does anything really matter? *Childs Nerv Syst* 2020;36:525–34.
28. Leu RM. Sleep-related breathing disorders and the Chiari 1 malformation. *Chest* 2015;148:1346–52.
29. Rogers JM, Savage G, Stoodley MA. A systematic review of cognition in Chiari I malformation. *Neuropsychol Rev* 2018;28:176–87.
30. Pomeraniec IJ, Kszendzovsky A, Awad AJ, ym. Natural and surgical history of Chiari malformation Type I in the pediatric population. *J Neurosurg Pediatr* 2016;17:343–52.
31. Langridge B, Phillips E, Choi D. Chiari malformation type 1: a systematic review of natural history and conservative management. *World Neurosurg* 2017;104:213–9.
32. Singhal A, Cheong A, Steinbok P. International survey on the management of Chiari I malformation and syringomyelia: evolving worldwide opinions. *Childs Nerv Syst* 2018;34:1177–82.
33. Lin W, Duan G, Xie J, ym. Comparison of results between posterior fossa decompression with and without duraplasty for the surgical treatment of Chiari malformation type I: a systematic review and meta-analysis. *World Neurosurg* 2018;110:460–74.
34. Massimi L, Frassanito P, Bianchi F, ym. Bony decompression vs duraplasty for Chiari I malformation: does the eternal dilemma matter? *Childs Nerv Syst* 2019;35:1827–38.
35. Gilmer HS, Xi M, Young SH. Surgical decompression for Chiari malformation type I: an age-based outcomes study based on the Chicago Chiari outcome scale. *World Neurosurg* 2017;107:285–90.
36. McGirt M, Attenello F, April A, ym. Symptom recurrence after suboccipital decompression for pediatric Chiari I malformation: analysis of 256 consecutive cases. *Childs Nerv Syst* 2008;24:1333–9.
37. Klekamp J. Surgical treatment of Chiari I malformation – analysis of intraoperative findings, complications, and outcome for 371 foramen magnum decompressions. *Neurosurgery* 2012;71:365–80.
38. Whitson WJ, Lane JR, Bauer DF, ym. A prospective natural history study of non-operatively managed Chiari I malformation: does follow-up MRI surveillance alter surgical decision making? *J Neurosurg Pediatr* 2015;16:159–66.
39. Spencer R, Leach P. Asymptomatic Chiari Type I malformation: should patients be advised against participation in contact sports? *Br J Neurosurg* 2017;31:415–21.
40. Wilkinson DA, Johnson K, Castaneda PR, ym. Obstetric management and maternal outcomes of childbirth among patients with Chiari Malformation Type I. *Neurosurgery, julkaistu verkossa* 28.8.2019. DOI:10.1093/neuros/nyz341.