

<https://helda.helsinki.fi>

Etäpesäkkeet, jotka ilman hoitoa hävisivät : vinkistä vihiä + ratkaisu

Uslin-Hällberg, Marika

2020

Uslin-Hällberg , M & Tarkkanen , M 2020 , ' Etäpesäkkeet, jotka ilman hoitoa hävisivät : vinkistä vihiä + ratkaisu ' , Duodecim , Vuosikerta. 136 , Nro 20 , Sivut 2259, 2261 . < <https://www.duodecimlehti.fi/xmedia/duo/duo15833.pdf> >

<http://hdl.handle.net/10138/334750>

publishedVersion

Downloaded from Helda, University of Helsinki institutional repository.

This is an electronic reprint of the original article.

This reprint may differ from the original in pagination and typographic detail.

Please cite the original version.



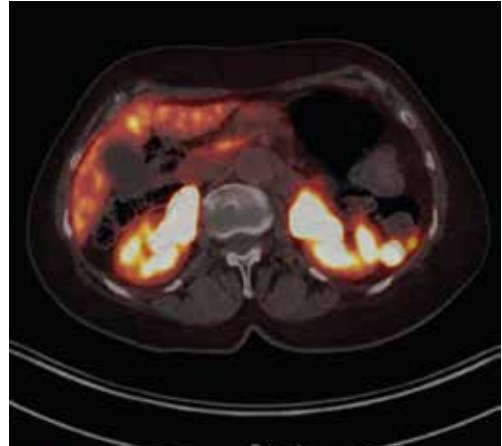
Etäpesäkkeet, jotka ilman hoitoa hävisivät

Seitsemänkymmentäkuusivuotiaalta rouvalta oli aiemmin leikattu sappi ja rinnan duktaalinen karsinooma, minkä jälkeen hän oli saanut sädehoidon. Perussairauksia olivat ruokavaliohoitoinen tyypin 2 diabetes, hyperkolesterolemia ja astma. Sepsiksen yhteydessä todettiin retroperitoneaalinen kasvain, jossa oli kuoliota.

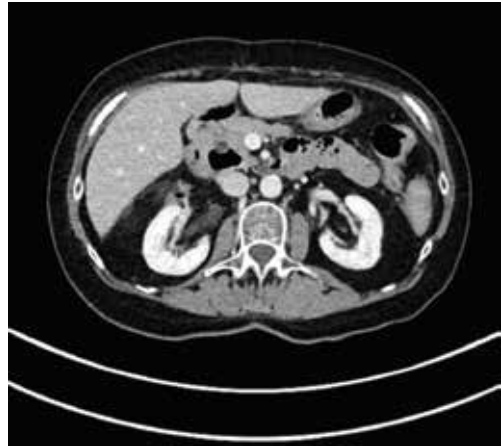
Antibioottihoidon lisäksi aluetta dreneerattiin. Kasvain sijaitsi lähellä lisämunaista eikä etäpesäkkeitä ollut. Potilaan verenpaineet olivat ajoittain lievästi koholla ja seerumin normetanefriinipitoisuus oli suurentunut (3,2 nmol/l, normaali lukema alle 0,9 nmol/l), joten hänelle aloitettiin bisoprololi- ja fenoksibentsamiinilääkitykset. Kasvain poistettiin leikkauksella.

Histologinen diagnoosi oli lisämunaisten ulkopuolinen yhdistelmätyyppinen (composite type) paragangliooma, jonka läpimitta oli 9,5 cm. Edellä mainittu salpaushoito lopetettiin, verenpaine pysyi normaalina ja katekoliamiiniarvot olivat normaalit.

Kolme kuukautta leikkauksen jälkeen potilaalle tehtiin somatostatiinireseptoreiden positroniemissiotomografia-tietokonetomografia (PET-TT, tarkemmin ^{68}Ga -DOTA-NOC-TT). Siinä todettiin useita etäpesäkkeitä maksassa ja suoliliepeessä (**KUVA A**). Kuukauden kuluttua tästä tehdystä vartalon TT:ssä etäpesäkkeitä ei enää ollut (**KUVA B**). Potilas ei ollut saanut kuvauksien välillä syöpään vaikuttavaa hoitoa, ja hänen vointinsa oli pysynyt vakaana. Mistä oli kyse? Vastaus on sivulla 2261.



KUVA A. Useita etäpesäkkeitä PET-TT:ssä.



B. Kuukautta myöhemmin otetussa tietokonetomografiassa etäpesäkkeitä ei enää näy.

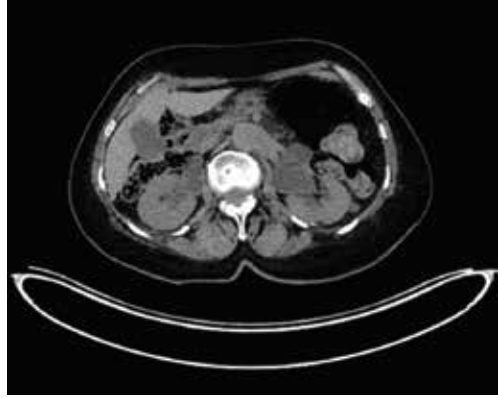

Etäpesäkkeet, jotka ilman hoitoa hävisivät

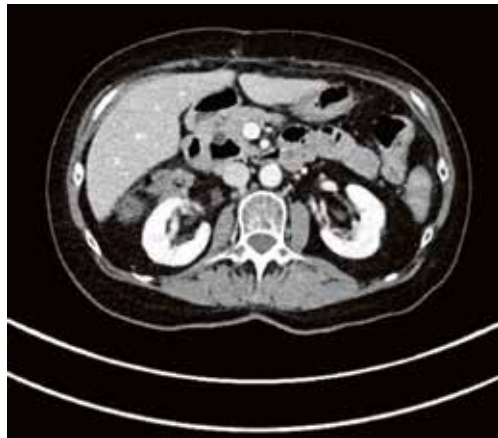Potilaan asioita käsiteltiin moniammatillisessa hoitokokouksessa. Tähän valmistautunut radiologi totesi, että kuvissa oli huomattavaa eroa: PET-TT-kuvauksessa potilaalla on sappirakko tallella, TT:ssä sitä ei ole, ja potilaan anamneesissa oli sappirakon poisto. Muitakin eroja voitiin havaita: PET-TT-kuvauksessa nähdään munuaisten ekstrarenaaliset pelvikset (**KUVA C**), joita TT:ssä ei nähdä (**KUVA D**). Todettiin, että kuvaukset oli tehty eri potilaista ja PET-TT-kuvien potilastunnistetiedot olivat erheelliset. Potilaalle suositeltiin paragangliooman osalta seuranta. PET-kuvauksen tehneeseen isotooppiyksikköön lähetettiin kiireellinen pyyntö asian selvittämiseksi. ■

MARIKA USLIN-HÄLLBERG, osastonlääkäri
HUS Kuvantaminen, HYKS Syöpäkeskus

MAIJA TARKKANEN, LT, kliinisen onkologian dosentti, syöpätautien ja sädehoidon erikoislääkäri
HYKS Syöpäkeskus 31.8.2020 asti
Ylilääkäri, Fimea 1.9.2020 alkaen
Toimitussihteeri, Aikakauskirja Duodecim



C. PET-TT-kuvauksessa nähdään ekstrarenaaliset pelvikset.



D. TT-kuvauksessa ei ekstrarenaalisia pelviksiä ole.