



UNIVERSITY OF HELSINKI



<https://helda.helsinki.fi>

Helda

Tyrosinemia

Äärelä, Linnea

Laaketieteellinen Aikakauskirja Duodecim
2018

Äärelä, L, Hiltunen, P, Jalanko, H & Kurppa, K 2018, 'Tyrosinemia', Duodecim, Vuosikerta. 134, Nro 5, Sivut 471-479. < <http://www.duodecimlehti.fi/api/pdf/duo14201> >

<http://hdl.handle.net/10138/302259>

publishedVersion

Downloaded from Helda, University of Helsinki institutional repository.

This is an electronic reprint of the original article.

This reprint may differ from the original in pagination and typographic detail.

Please cite the original version.

Linnea Äärelä, Pauliina Hiltunen, Hannu Jalanko ja Kalle Kurppa

Tyrosinemia

Tyrosinemia on harvinainen peittyvästi periytyvä sairaus, joka johtuu entsyymiviasta tyrosiiniaineenvaihdunnassa. Hoitamaton tyrosinemia johtaa vaikeaan maksan vajaatoimintaan ja kuolemaan. Sairaus on maailmalaajuisesti suhteellisen harvinainen, mutta se on rikastunut Suomessa etenkin Etelä-Pohjanmaalle. Tyrosinemian kolmesta alatyypistä kliinisesti merkittävin on tyyppin 1 tyrosinemia. Nykyään se on mahdollista diagnosoida jo vastasyntyneeltä, sillä tyrosinemia sisältyy äskettäin aloitettuun aineenvaihduntasairauksien seulontaohjelmaan. Kliininen diagnoosi ei kuitenkaan aina ole helppo, sillä oireet voivat olla hyvin vaihtelevia ja epäspesifisiä. Aikaisemmin hoidon kulmakivenä oli riittävän varhain tehtävä maksansiirto. Kehittyneet diagnostiikka ja vuonna 1992 keksitty nitisinonilääkitys ovat johtaneet pitkäaikaisennusteen huomattavaan paranemiseen.

Tyrosinemia on peittyvästi periytyvä metabolinen sairaus. Entsyymivian seurauksena tyrosiinin aineenvaihdunta- tuotteet vaurioittavat etenkin maksaa ja munuaisia. Sairaus kuvattiin ensimmäisen kerran 1960-luvulla (1). Aluksi sen ennuste oli huono ja maksansiirto oli ainoa hoitomuoto. Merkittävä edistysaskel oli 4-hydroksifenyylipyruvaatti-dioksygenaasin estäjän eli nitisinonin keksiminen vuonna 1992. Lääkehoidon myötä tyrosinemian ennuste on merkittävästi parantunut. Osa potilaista tarvitsee kuitenkin yhä maksansirron, sillä lääkehoito ei poista syöpäriskiä (2,3).

Pitkäaikaisennusteen kannalta ratkaisevaa on varhainen hoidon aloitus, minkä vuoksi tyrosinemiaa seulotaan useissa maissa vastasyntyneiltä (2). Vaikka kyseessä on harvinainen sairaus, sen esiintyvyys Suomessa on keskimääräistä suurempi, etenkin Pohjanmaalla. Parantuneen diagnostiikan ja tehokkaan hoidon ansiosta useimmat potilaat selviävät aikuisikään, joten tämä potilasryhmä koskettaakin suurenvaa joukkoa eri erikoisalojen lääkäreitä.

Yleisyys

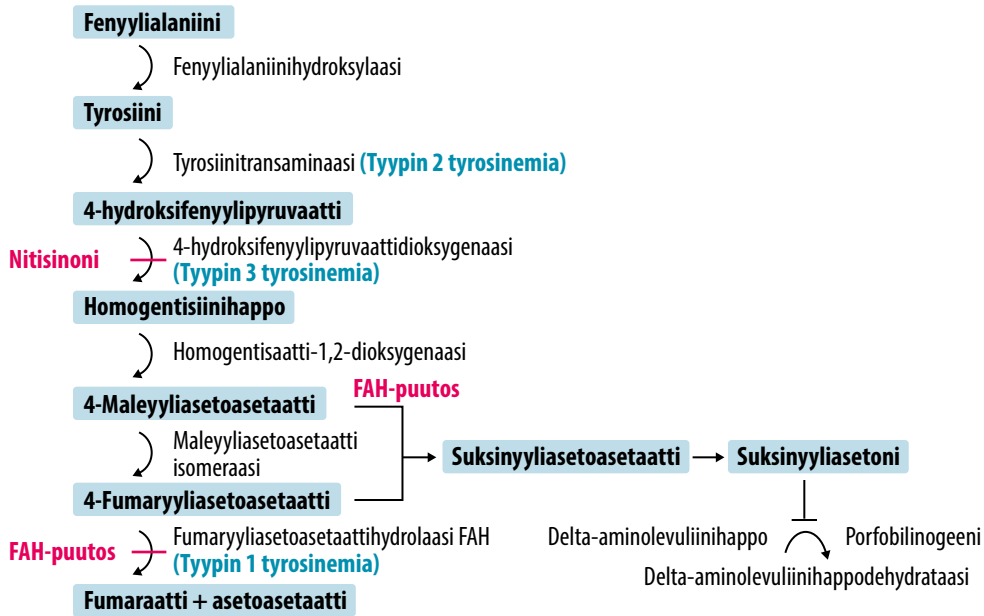
Tyyppin 1 tyrosinemian esiintyvyys on Euroopassa keskimäärin noin 1/125 000 (2). Ylei-

syys vaihtelee huomattavasti, ja muun muassa useimmissa Aasian maissa tauti on varsin harvinainen, esimerkiksi koko Japanista raportoitiin vain kahdeksan tyrosinemiapotilasta (4). Sen sijaan etenkin Kanadassa, Suomessa ja Norjassa tyrosinemian esiintyvyys on kansainvälisesti katsoen suuri (5,6). Quebecin alueella tyrosinemian kantajataajuus voi olla jopa 1:20 (5).

Suomessa tyrosinemian esiintyvyydessä on suuria alueellisia eroja, ja useimpien potilaiden sukujuuret johtavat Etelä-Pohjanmaalle. Maassamme on tietojemme mukaan alle 18-vuotiaita potilaita hoidossa Taysin piirissä yhdeksän sekä Helsingin ja Turun seuduilla kummallakin yksi (Pauliina Hiltunen, Hannu Jalanko ja Marko Kalliomäki, henkilökohtainen tiedonanto). Aikuisten tyrosinemian yleisyyttä Suomessa ei tiedetä. Tyrosinemian vuoksi on tehty yhdeksän maksansiirtoa ennen nitisinonilääkityksen käyttöönottoa, ja viimeisin yksittäinen siirto tehtiin vuonna 2011.

Tyrosinemian patogeneesi ja taudinkuva

Tyrosinemia voi esiintyä kolmena eri alatyypinä entsyymivian mukaan (**KUVA 1**). Käytännössä useimmat potilaat sairastavat tyyppin 1



KUVA 1. Tyrosiinin aineenvaihduntareitti elimistössä, eri entsyymivioista seuraavat taudin alatyypit ja nitisinonin vaikutuskohta. FAH = fumaryyliaasetoasettaattihydrolaasi

tyrosinemiaa, tyypin 2 ja 3 taudit ovat hyvin harvinaisia (4). Tietojemme mukaan Suomessa ei ole muita kuin tyypin 1 tyrosinemiapotilaita. Tyypin 2 ja 3 tyrosinemiassa entsyymivika on aminohappojen hajotusketjun eri vaiheessa, minkä vuoksi taudinkuva ja ennuste poikkeavat merkittävästi tyypin 1 taudista (**KUVA 1**).

Tyrosinemia periytyy peittyvästi autosomissa, ja tauti on rikastunut maantieteellisille alueille, joilla muuttoliike on vähäistä. Potilas voi olla geenivirheen osalta joko homotsygootti tai kahden taudille altistavan eri mutaation he-

terotsygootti. Tyypin 1 tyrosinemiassa virheelinen *FAH*-geeni sijaitsee kromosomialueella 15q23–15q25 ja koodaa fumaryyliaasetoasettaattihydrolaasientsyymiä (7). Tyrosinemialle altistavia mutaatioita on tunnistettu jo lähes sata, ilman selvää genotyyppi-fenotyyppikorrelaatiota (2). Tyypin 1 tyrosinemia on kliinisesti vaikein esiintymismuoto. Entsyymipuutos johtaa fenyyialaniinin hajoamisketjun pysähtymiseen ja siten maleyyliaasetoasettaatin, fumaryyliaasetoasettaatin ja suksinyyliaasetonin kertymiseen maksaan ja munuaistiehyisiin (**KUVA 1**) (8). Kertymistuotteet vuorostaan synnyttävät häiriöitä geenin luennassa, mikä johtaa ohjelmoituneen solukuoleman lisääntymiseen ja syöville altistaviin DNA-muutoksiin. Samalla syntyvät kliiniset oireet.

Tyypin 1 tyrosinemiaa esiintyy imeväisiässä hoitamattomana tappavana muotona, ensimmäisen elinvuoden aikana oireilevana subakuuttina muotona sekä kroonisena muotona (9). Tyypillisiä löydöksiä ovat maksan vajaatoiminnan aiheuttamat hypoglykemia, hypoalbuminemia, aminohappoaineenvaihdunnan häiriöt, hyytymistekijäpitoisuuksien pien-

TAULUKKO 1. Tavallisimpia hoitamattomaan tyrosinemiaan liittyviä oireita.

Oksentelu, ripuli, meleena
Vaikeat infektiot
Mustelmat, vuototaipumus, keltaisuus
Askites, turvotukset
Porfyriakriisi
Kasvun hidastuminen, riisitauti
Polyneuropatia, neurologisen kehityksen viive, uneliaisuus
Silmien ärtyvyys ja valoherkkyys
Hepato- ja splenomegalia, munuaisvaurio, kardiomyopatia

TAULUKKO 2. Tyrosinemian diagnoosivaiheessa tehtäviä laboratorio- ja kuvantamistutkimuksia.

Laboratoriotutkimukset		
Indikaatio	Tutkimus	Tyypilliset löydökset
Seulonta	Veren suksinyyliasetonipitoisuus	Selvästi suurentunut
Diagnoosi	Virtsan suksinyyliasetonipitoisuus	Selvästi suurentunut
Maksavaurion vakavuus	ALAT-, ASAT-, AFOS-, GT-, bilirubiinin tai konjugoituneen bilirubiinin sekä ammoniumionipitoisuudet	Hypertransaminemia, kolestaasi, hyperammonemia
Maksan toiminta	Tromboplastiiniaika, APTT, INR-arvo, prealbumiini-, glukoosi-, hyytymistekijä V:n, kolesteroli- ja hyytymistekijäpitoisuudet	Maksan vajaatoiminta
Luuston aineenvaihdunta	Kalsium-, fosfaatti-, AFOS-, lisäkilpirauhashormoni- ja kalsidiolipitoisuudet	Hypofosfatemia, hypokalsemia
Virtsanäytteet	Glukoosipitoisuus, amino- ja orgaanisten happojen pitoisuudet, DALA-pitoisuus, proteiinin ja kreatiniinin, fosfaatin ja kreatiniinin sekä kalsiumin ja kreatiniinin suhde, alfa ₁ -mikroglobuliinipitoisuus	Tubulusvaurion kuva
Genetiikka	FAH-geenin mutaatiotutkimus	Suomalainen valtamutaatio W262X
Syöpäriski	Alfa ₁ -fetoproteiinipitoisuus	Suurentunut iänmukaiseen viitearvoon nähden, ei pienene
Muut	Verenkuva, infektioparametrit	Anemia, trombosytopenia, tulehdusarvot suurentuneet
Kuvantamistutkimukset		
Indikaatio	Tutkimus	Tyypilliset löydökset
Maksan tai munuaisten yleisarvio	Vatsan kaikukuvaus	Askites, heterogeeninen maksan pärengyymi, isot munuaiset
Maksan tilanne	Ylävatsan magneettikuvaus	Askites, maksanodulukset
Luuston tilanne	Ranteiden röntgenkuvaus	Riisitautimuutokset

DALA = delta-aminolevuliinihappo; FAH = fumaryyliasetoasetatthydrolaasi

tyminen ja yleistyneet bakteeri-infektiot sekä kroonisempina oireena kasvu- ja kehityshäiriöt (**TAULUKKO 1**). Maksavika ei yleensä aiheuta kolestaasia, mikä voi viivästyttää diagnoosia. Munuaistiehytsolujen vaurioituminen voi johtaa Fanconin oireyhtymään, jossa esiintyy aminohappojen, fosfaatin ja glukoosin erittymistä virtsaan sekä metabolista asidoosia. Hoitamattomilla potilailla esiintyykin tämän vuoksi hypofosfatemia riisitautia (2,4,9).

Ylimääräinen suksinyyliasetoni häiritsee myös porfyriinien aineenvaihduntaa, joten edellä kuvattujen oireiden lisäksi saattaa ilmetä porfyriakriisejä. Niille tyypillisiä ovat vatsakivut, verenpaineen kohoaminen ja tajunnanhäiriöt (4,8). Tyrosinemiaan ja sen lääkehoitoon liittyy myös kardiomyopatian ja neurologisten ongelmien, kuten keskittymiskyvyn häiriöiden, älykkyyssomäärän vähäisyyden ja motorisen kehityksen viivästymien, riskin lisääntyminen

(2,10,11). Kardiomyopatiasta tyrosinemian komplikaationa löytyy vähän tutkimuksia, mutta kyseessä voi olla luultua tavallisempi oire (12,13).

Diagnostiikka

Tyrosinemian diagnoosia hankaloittavat oireiden epämääräisyys ja alkamisiän vaihtelu. Lisäksi monen vastasyntyneen veren tyrosiinipitoisuus on luonnostaan ohimenevästi suurentunut (14). Epäilyn herättyä diagnostinen testi on plasmasta, kuivasta veripisarasta tai virtsasta mitattu suurentunut suksinyyliasetonipitoisuus (**TAULUKKO 2**). Suomessa on vastikään otettu käyttöön vastasyntyneiden tyrosinemiaseulonta osana synnynnäisten aineenvaihduntasairauksien laajempaa verikoe-seulontaa. Seulontanäyte otetaan lapselta vierihoidossa, ja varmistusnäytteenä toimii virtsan

Ydinasiat

- ▶ Tyrosinemia on klassinen esimerkki yksittäisen entsyymivian aiheuttamasta vakavasta aineenvaihduntasairaudesta.
- ▶ Sairaus on harvinainen maailmanlaajuisesti, mutta sitä tavataan tavallista enemmän muun muassa Kanadassa ja Suomessa.
- ▶ Potilaiden huono ennuste on selvästi parantunut lääkehoidon kehittymisen myötä.
- ▶ Vastasyntyneiden seulonta ja kehittyvät hoidot parantavat jatkossa ennustetta entisestään.

suksinyyliasetonimääritys. Virtsan orgaanisten happojen rutiinianalyysi saattaa myös paljastaa tyrosinemian, joskaan se ei ole tautispesifinen löydös (9).

Muina perustutkimuksina potilaista analysoidaan laajalti verikokeita, mukaan lukien verenkuva, maksa- ja munuaisarvot, elektrolyytti-, ammoniakki-, aminohappo- ja alfa₁-fetoproteiini (AFP) -arvot. Samoin alkuvaiheen diagnostiikkaan kuuluvat monipuoliset virtsanäyteanalyysit (**TAULUKKO 2**). Hoitamattoman tyrosinemian yhteydessä veren suksinyyliasetoni-, AFP-, tyrosiini- ja metioniinipitoisuudet ovat tyypillisesti merkittävästi suurentuneet. Lisäksi hyytymistekijäarvot ovat huomattavan poikkeavia ja aminohappojen ja delta-aminolevuliinihapon (DALA) erityis virtsaan runsasta.

Kuvantamistutkimuksista maksan ja munuaisten kaikukuvaus tulee tehdä diagnoosin varmistuttua. Jatkossa tehtävän maksan magneettikuvauksen avulla voidaan löytää esimerkiksi laajentunut tai rasvoittunut maksa, pahanlaatuisuuteen viittaavia muutoksia tai maksakirroosi (**TAULUKKO 2**). Lisäksi voidaan kuvantaa potilaiden sydän ja aivot sekä röntgenkuvata heidän ranteensa riisitaudin poissulkemiseksi. Maksabiopsiaa tarvitaan harvoin, ja akuutin taudin yhteydessä siihen liittyy merkittävä vuotoriski.

Kaikilla tutkituilla suomalaiset sukujuuret omaavilla tyrosinemiapotilailla on todettu

FAH-geenin suomalainen W262X-valtamutatio homotsygoottisena. Myös laajempaa FAH-geenin mutaatioanalyysia voidaan tarvita, koska tunnettuja geenivirheitä on useita, varsinkin jos lapsen sukujuuret ovat Suomen ulkopuolelta. Geenitesti ei yleensä ole diagnoosin tekemisen kannalta välttämätön, mutta sillä saattaa olla merkitystä perinnöllisyysneuvonnassa sekä tulevaisuudessa mahdollisesti taudinkulun ja komplikaatoriskin arvioinnissa.

Maksan akuutin vajaatoiminnan yhteydessä diagnostiikkaa ohjaavat etenkin lapsen ikä, lääke- ja ravintoanamneesi, sukutausta sekä laboratorio- ja kuvantamislöydökset. Joskus tyrosinemiadiagnoosin asettaminen ei ole helppoa. Erotusdiagnoosissa tulee pitää mielessä esimerkiksi muut aineenvaihduntasairaudet ja myrkytykset sekä erilaiset maksaa vaurioittavat virusinfektiot.

Alkuvaiheen tukihoidot ja lääkitys

Diagnoosivaiheessa tyrosinemiapotilaat tarvitsevat runsaasti tukihoidoja. Poikkeava elektrolyytti- ja happo-emästatapaino korjataan asianmukaisella nestehoidolla. Hyytymistekijähäiriö on yleensä huomattava, mutta nitisiinonihoido korjaa tämän nopeasti. Maksan vajaatoimintaan liittyy infektoriskin suureneminen, minkä takia potilaille aloitetaan profylaktinen mikrobilääkitys sekä muita vajaatoiminnan hoitoja, kuten laktuloosi ja protonipumpun estäjä mahalaukun suojaksi. Tarvittaessa aloitetaan esimerkiksi neurologisten kohtausten ja munuaishäiriöiden hoito sekä sekundaarisen riisitaudin tukihoidot.

Aikaisemmin ainoa parantava hoito oli varhainen maksansiirto. Vuonna 1992 tyrosinemian hoito mullistui, kun käyttöön saatiin ensimmäinen ja edelleen ainoa lääkehoito, 2-nitro-4-trifluorimetyyllibentsyyli eli nitisiinoni (15). Kyseinen yhdiste löytyi sattumalta rikkakasvien torjunta-aineita kehitettäessä. Nitisiinoni vaikuttaa salpaamalla reversiibelisti 4-hydroksifenyyliipyruvaattidioksygenaasia, minkä seurauksena tyrosiinin toksisten aineenvaihduntatuotteiden suksinyyliasetonin ja suksinyyliasetoasetaatin muodostuminen estyy (**KUVA 1**).

Nitisinoni aloitetaan tyrosinemiadiagnoosin asettamisen jälkeen. Suositeltava aloitusannos on 1,0 mg painokiloa kohden vuorokaudessa kahteen annokseen jaettuna (16). Lääkitystä säädetään kliinisen vasteen ja seerumin tyrosiinipitoisuuden perusteella, ja tarvittaessa sitä voidaan lisätä annokseen 1,5–2,0 mg/kg/vrk asti. Imeväisen akuutin maksan vajaatoiminnan yhteydessä voidaan käyttää annosta 2,0 mg/kg/vrk (9). Lääkkeen antaminen kerran päivässä on mahdollista, kun lapsi painaa yli 20 kg (17). Lääkityksen keskimääräinen vuosikustannus on 15 000–80 000 euroa lapsen koon mukaan. Myös seerumin lääkkeitöisyys voidaan mitata, mutta optimaalinen pitoisuus tunnetaan huonosti. Nitisinonin puoliintumisaika on noin kaksi vuorokautta, ja sitä voidaan antaa vain enteraalisesti.

Hoidon aloituksen jälkeen virtsan ja veren suksinyliasetonipitoisuus normalisoituu muutamien viikkojen kuluessa, eikä virtsassa pitäisi enää jatkossa olla havaittavia määriä suksinyliasetonia (16). Maksa- ja munuaisarvojen poikkeavuudet korjaantuvat useimmiten alle kuukauden kuluessa lääkityksen aloittamisesta (16,18,19). Munuaisen toimintahäiriöitä ei juuri esiinny hoidon varhaisen aloituksen jälkeen (16,18,20). Sekundaarinen riisitauti korjaantuu nitisinonilääkityksellä, kunhan fosfaatin ja D-vitamiinin saanti on riittävä (20). Koska lääkehoito johtaa myös porfyriiniaineenvaihdunnan normalistumiseen, ei hoitotasapainossa olevilla potilailla tulisi enää esiintyä neurologisia kriisejä (16).

Tärkein ennustetekijä on lääkityksen aloittamisikä. Ennen nitisinoniaikakautta esimerkiksi todettiin kuuden lapsen seitsemästä (86 %) tarvinneen maksansiirron, kun lääkityksen aikakaudella vastaava luku oli vain 23 % (19). Lisäksi jälkimmäisessä ryhmässä osalla lapsista lääkitys aloitettiin myöhään eikä yksikään lapsista, jonka lääkitys oli aloitettu ennen kahden kuukauden ikää, tarvinnut maksansiirtoa. Nitisinonihoido vähentää huomattavasti maksasyövän todennäköisyyttä, joskaan lisääntynyttä riskiä ei voida täysin poistaa (16,21). Hoidon vaikutuksia arvioitaessa on huomioitava maakohtaiset erot vastasyntyneiden seulonnassa (16).

Kliinisen kokemuksen perusteella nitisinoni on varsin turvallinen valmiste. Yhteisvaikutuksia ei ole suoranaisesti tutkittu, mutta lääke metaboloituu CYP 3A4 -entsyymien kautta. Siksi annosta voidaan joutua sovittamaan, kun lääkettä annetaan yhdessä muiden tähän entsyymiin vaikuttavien valmisteiden kanssa. Vaikka lääkkeeseen liittyvät pitkäaikaiset haittavaikutukset vaikuttavat siis harvinaisilta, kirjallisuudessa on kuvattu muun muassa verenkuvan muutoksia, erilaisia ihottumia ja näköhäiriöitä (16).

Maksansiirto tulee edelleen kyseeseen, jos nitisinoni ei poista vajaatoimintaa tai viitteitä syövän kehittymisestä ilmenee. Siirron pitkäaikaistulokset ovat erinomaiset, ja ruokavaliohoito ja lääkitys voidaan yleensä lopettaa nopeasti. Potilaat kuitenkin tarvitsevat läpi elämän jatkuvan hyljinnänestölääkityksen. Munuaispuhdistuma siirron jälkeen on yleensä hyvä, mutta virtsasta voidaan edelleen todeta merkkejä munuaistiehyiden toimintahäiriöstä (22).

Ruokavaliohoito

Nitisinonin aikaansaama kohde-entsyymien esto johtaa plasman tyrosiinipitoisuuden lisääntymiseen (KUVA 1). Pitoisuuden hallitsemiseksi tarvitaan mahdollisimman vähän tyrosiinia ja fenyylialaniinia sisältävä ruokavalio. Ravitsemusterapeutti suunnittelee tarvittavat tuotteet ja annokset yksilöllisesti hyödyntämällä valmiita tyrosiinia ja fenyylialaniinia sisältämättömiä kaupallisia valmisteita, joita on niin imeväisille kuin isommillekin lapsille. Lisäksi potilaille tulee aloittaa myös ravinnon luonnollisen proteiinin antaminen (9). Proteiinin määrää tulee kuitenkin rajoittaa, mikä etenkin kasvuikäisten osalta voi vaatia kompromissia kasvun turvaamisen ja tyrosiinipitoisuuden välillä.

Seuranta

Tyrosinemian diagnostiikka, hoidon aloitus ja alkuvaiheen seuranta on keskitetty yliopistosairaaloihin. Imeväisikäisen nopean kehityksen turvaamiseksi seurantakäyntejä on alkuvaiheessa tiheästi, mutta myöhemmin seurantataajuutta voidaan yleensä harventaa 3–4 kuukauden välein tapahtuvaksi. Seurattavia asioita ovat kasvu

Omat potilaat

POTILAS 1. Kymmenen kuukauden ikäinen tyttö tuotiin yliopistosairaalan päivystykseen korkeakuumeisena peritoniitti- ja volvulusepäilyn vuoksi. Hän oli aiemmin ollut osastonselvittelyissä syömisvaikeuksien vuoksi. Statuksessa todettiin maksan ja pernan suurentuneen. Verikokeissa havaittiin anemia (hemoglobiinipitoisuus 92 mg/l), trombosytopenia (trombosyyttimäärä $62 \times 10^9/l$) ja poikkeavat maksa- ja sappiparametrit (INR 3,9, ALAT-arvo 132 U/l, ASAT-arvo 126 U/l, AFOS-arvo 983 U/l ja GT-arvo 152 U/l). Seerumin AFP-pitoisuus oli suuri (88812 kU/l). Lisäksi todettiin veririnnan aiheuttama kylkiluun murtuma, jonka taustalta löydettiin myöhemmin hypofosfateeminen riisitauti (**KUVA 2 A**).

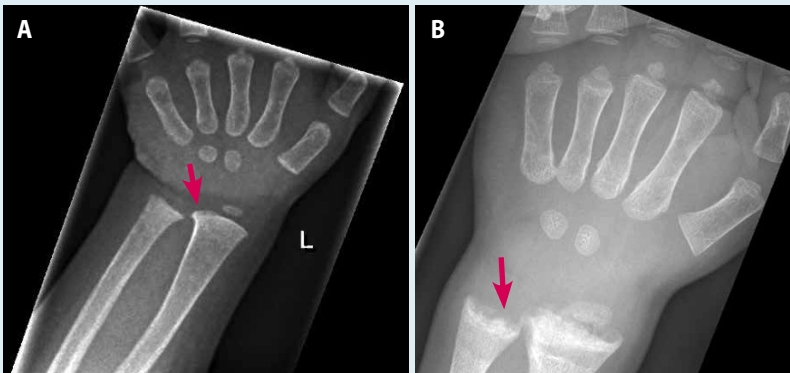
Vatsan kaikukuvauksessa havaittiin niukka- ja runsaskaikuisia maksakyhmyjä. Kirurgisen hoidon ohella potilaalle aloitettiin laajakirjainen mikrobi-lääkitys ja maksan tukihoidot. Kaikukuvauslöydös herätti tyrosinemiaepäilyn, joka edelleen vahvistui maksan magneettikuvauksessa (**KUVA 3 A**). Positiivi-

nen virtsan suksinyyliasetonitesti varmisti diagnoosin. Hoidoksi aloitettiin nitisinonilääkitys (1 mg/kg), enteraalinen ravitsemus ja tyrosiiniton ja fenyylialaniiniton aminohappokorvike.

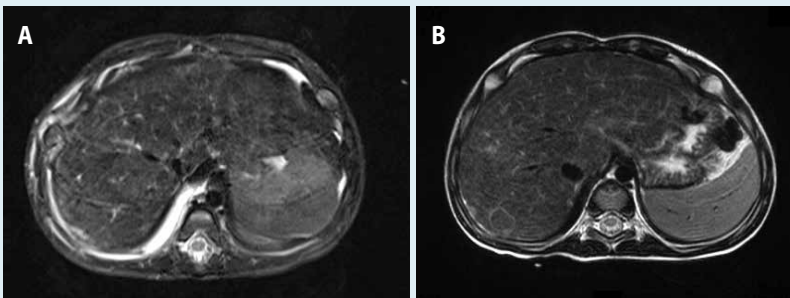
Myöhemmin lapsella todettiin tyrosinemiaan liittyvän *FAH*-geenin suomalainen W262X-valtamutaatio homotsygoottisena. Hän on nykyään tehokkaan lääkehoidon (nitisinoni 0,85 mg/kg) ja tyrosinemiaruokavalion (proteiinirajoitus 0,8 g/kg/vrk) avulla normaalisti kehittynyt ekaluokkalainen.

POTILAS 2. Kaksivuotias poika päätyi mikrosyyttisen anemian (hemoglobiinipitoisuus 88 g/l, punasolujen keskimääräinen tilavuus 70 fl) vuoksi keskussairaalaan jatkoselvittelyihin. Neuvolakäynneillä oli aiemmin kiinnitetty huomiota poikkeavaan kävelyyn. Tilan selvittelyssä todettiin hypofosfatemia ja riisitautiin sopivat röntgenkuvamuutokset (**KUVA 2 B**).

Yliopistosairaalan jatkotutkimuksissa todettiin suurentunut maksa, pieni verengluukoosin paastoarvo (1,7 mmol/l), maksan vajaatoiminta ja kole-



KUVA 2. Potilaan 1 (A) ja etenkin potilaan 2 (B) ranteiden röntgenkuville voidaan havaita riisitaudille tyypilliset epäsäännöllisesti leventyneet kasvulinjat värttinäluun ja kynnärluun distaalipäissä (punaiset nuolet).



KUVA 3. Diffuuseja pyöreitä maksavaurioita potilaan 1 (A) ja potilaan 2 (B) magneettikuvissa. Hengityksen aiheuttama artefakti huonontaa kuvan laatua.

staasi (tromboplastiiniaika 37 %, ALAT-arvo 50 U/l, ASAT-arvo 131 U/l, AFOS-arvo 1959 U/l, GT-arvo 189 U/l, bilirubiinipitoisuus 16 $\mu\text{mol/l}$ ja konjugoituneen bilirubiinin pitoisuus 6 $\mu\text{mol/l}$) sekä suurentunut AFP-pitoisuus (4 720 kU/l). Magneettikuvauksessa todettiin diffuuseja maksasyhmyjä (KUVA 3 B). Vuorokausivirtsan tyrosiinineritys oli runsasta ja suk-sinyyliasetonitesti positiivinen, mikä sopi tyrosinemiaan.

Hoidoksi aloitettiin nitisinoni (1 mg/kg) ja vähä-proteiininen ruokavalio (1,3 g/kg/vrk) sekä riisitaudin lääkehoito. Potilaalla todettiin suomalainen

W262X-valtamutaatio homotsygoottisena. Huolimat-ta alkuvaiheen hyvästä hoitomyöntyvyydestä AFP-pitoisuus pieneni hitaasti ja alkoi jatkossa uudelleen suurentua. Maksan magneettikuvauksessa todettiin 7,5 mm:n kokoinen vahvasti pahanlaatuisuuteen viittaava pesäke, mikä johti elektiiviseen maksan-siirtoon. Onnistuneen siirron jälkeen alkuperäisessä maksassa todettiin hepatosellulaarinen karsinoo-mamuutos. Siirtomaksan turvin nykyisin 13-vuotias nuori on pärjännyt ilman tyrosinemiaäläkitystä ja ruokavaliohoitoa.

ja kognitiivinen kehitys sekä tyrosinemiaruoka-valion toteutuminen. Parhaiten tämä toteutuu, kun moniammatilliseen tiimiin kuuluu hoidosta vastaavan lääkärin lisäksi ainakin ravitsemuste-rapeutti sekä tilanteen mukaan esimerkiksi endokrinologi, neurologi, nefrologi ja psykologi. Perheelle tulee järjestää myös mahdollisuus pe-rinnöllisyysneuvontaan seurannan aikana.

Tärkeimmät seurattavat laboratorioparamet-rit ovat veren tyrosiini-, AFP- ja nitisinoni- sekä virtsan suksinyyliasetatipitoisuus. Tyrosiini-pitoisuutta arvioidaan käytännössä mittaamalla plasman aminohappoprofilia. Kirjallisuuden mukaan optimaalinen plasman tyrosiinipitoi-suus olisi noin 200–300 $\mu\text{mol/l}$ (16). Kasvavan lapsen osalta näin pieni pitoisuus on kuitenkin varsin kunnianhimoinen tavoite, ja proteiinin-saannin turvaamiseksi tyrosiinipitoisuus alle 500 $\mu\text{mol/l}$ on useimmiten hyväksyttävä.

Suurentuneen AFP-arvon tulisi normaalistua vuoden kuluessa. Arvon suurentuminen viittaa maksakarsinooman kehittymiseen ja on indikaatio jatkotutkimuksille. Sopivaa lääkepitoi-suutta arvioidaan suhteessa ravinnon proteiini-määrään ja seerumin tyrosiinipitoisuuteen. Seerumin nitisinonipitoisuuden tavoitearvo on noin 40–50 $\mu\text{mol/l}$, joskin tämä arvioidaan yks-ilöllisesti. Muita verestä seurattavia parametre-ja ovat etenkin maksa-arvot (ALAT-arvo, trom-boplastiiniaika, prealbumiini-, GT- ja AFOS-pitoisuudet sekä bilirubiinin ja konjugoituneen bilirubiinin pitoisuudet), munuaistutkimukset (urea-, kreatiniini-, kystatiini-C-, natrium- ja ka-liumarvot, virtsan partikkelien peruslaskenta ja

seulonta, virtsan alfa₁-mikroglobuliinipitoisuus ja virtsan kalsiumin ja kreatiniinin suhde), sekä luustoaineenvaihdunnan merkkiaineet (lisä-kilpirauhashormoni-, kalsium-, fosfaatti- ja kal-sidioliarvot) (9).

Kuvantamistutkimuksia tehdään primaari-löydösten mukaan alkuvaiheessa 3–6 kuukau-den välein, kunnes kliininen tilanne, labora-torioparametrit ja kuvantamislöydökset ovat normaalistuneet. Seurantaan voidaan käyttää tilanteen mukaan kaiku- tai magneettikuvauksia. Jatkossa kuvantamiset tehdään vuosittain kasvuiän ajan. Tarvittaessa tehdään myös rönt-genkuvauksia esimerkiksi riisitaudin korjaantu-misen varmistamiseksi tai myöhemmin luusto-iän arvioimiseksi (9).

Neuropsykologisia testejä suositellaan teh-täväksi kaikille tyrosinemiapotilaille ennen kouluikää, jotta mahdollisesti tarvittavat tuki-toimet käynnistettäisiin riittävän ajoissa (10). Tyypillisiä neurologisia ongelmia ovat erilaiset muistin ja keskittymisen ongelmat. Huonon hoitomyöntyvyyden tiedetään liittyvän neuro-kognitiivisiin ongelmiin (23).

Tulevaisuudennäkymiä

Nitisinoni ja varhainen diagnostiikka ovat olennaisesti parantaneet tyrosinemiapotilai-den ennustetta, mutta tilanne ei ole täydelli-nen. Diagnoosin viivästyminen on merkittävä myöhäiskomplikaatioiden riski, jota vastasyntyneiden tyrosinemiaseulonta kuitenkin vä-hentää. Nykyinen hoito tiukkoine ruokavalio-

rajoituksineen on vaativaa ja rajoittaa elämää merkittävästi. Nitisinoni ei myöskään poista suurentunutta maksasyöpäriskiä. Lisäksi läkehoidetutkin potilaat kärsivät usein esimerkiksi psykologisista ongelmista ja huonosta koulumenestyksestä (10). Muista mahdollisista myöhäiskomplikaatioista ei juuri tiedetä, ja ylipäätään tyrosinemiaan pitkäaikaisennustetta tulisi tutkia lisää.

Viime aikojen lääketieteellinen kehitys saattaa tulevaisuudessa lisätä tyrosinemiaan hoitovaihtoehtoja. Yksi mahdollisuus voisi olla terveiden maksasolujen siirto (24). Teknisten haasteiden lisäksi ongelmana on se, että syöpäriskin välttämiseksi potilaalle pitäisi siirtää kaikki maksasolut, jolloin kyseessä olisi käytännössä maksansiirto. Huimimmissa tulevaisuudennäkymissä monet aineenvaihduntasairaudet kyetään parantamaan kokonaan. Koe-eläinmalleissa tyrosinemiaa on jo kyetty muokkaamaan lievemmäksi uusien geneettisten menetelmien (”geenisakset”, CRISPR/Cas9) avulla (25). Ihmiskokeisiin ja parantaviin hoitoihin lienee kuitenkin vielä matkaa.

LINNEA ÄÄRELÄ, LK
Tampereen yliopisto

PAULIINA HILTUNEN, LT, lastentautien erikoislääkäri
TAYS lastenkliniikka

HANNU JALANKO, LT, professori, osastonylilääkäri
Helsingin yliopisto ja HYKS, lastenkliniikka

KALLE KURPPA, LT, professori, vt. ylilääkäri
Tampereen yliopisto ja TAYS, lastenkliniikka

Lopuksi

Vaikka tyrosinemia on harvinainen ja pääosin erikoissairaanhoidossa hoidettava sairaus, voivat useiden erikoisalojen lääkärit tavata potilaita päivystyksessä. Ennusteen parantuessa lähes kaikki potilaat siirtyvät aikuispuolelle, jossa seurannan tulee jatkua vastaavanlaisena portaattomasti, joten transitioprosessin tulee olla hyvin suunniteltu. Tautiin liittyvät mahdolliset pitkäaikaiskomplikaatiot voivat ilmaantua vasta aikuisena, joten ainakin yleislääkäreiden, neurologien, nefrologien, kardiologien ja gastroenterologien olisi hyvä tuntea taudin perusperiaatteet.

On hyvä muistaa, että vastasyntyneiden seulonta on vapaaehtoista, joten kaikkia tyrosinemiaa sairastavia ei seulonnalla löydetä. Tyrosinemia on myös erinomainen entsyymiviasta johtuvan aineenvaihduntasairauden malli esimerkiksi opiskelijoille ja erikoistuville lääkäreille. Se saattaa olla yksi ensimmäisistä synnynnäisistä aineenvaihduntasairauksista, joka kyetään parantamaan geneettisten menetelmien avulla. ■

SIDONNAISUUDET

Linnea Äärelä: Ei sidonnaisuuksia

Pauliina Hiltunen: Luentopalkkio/asiantuntijapalkkio (Abbvie, Tillots, Nutricia, Shire)

Hannu Jalanko: Ei sidonnaisuuksia

Kalle Kurppa: Luentopalkkio/asiantuntijapalkkio (Thermo Fisher, Suomalaiset keliakiayhdistykset, toimii Suomen Keliakialiiton asiantuntijaneuvostossa)

SUMMARY

Tyrosinemia

Tyrosinemia is a rare autosomal recessive disease caused by lack of a crucial enzyme in tyrosine metabolism. Without treatment, it leads to severe liver failure and early death. While tyrosinemia is rare globally, it is enriched in certain geographical areas such as Ostrobothnia in Finland. It has three subtypes of which type I is the most common. Previously the only effective treatment was liver transplantation, but the discovery of effective medication nitisinone in 1992 has dramatically improved the long-term prognosis. In this review, we will update the current knowledge about the diagnosis and treatment of type I tyrosinemia.

KIRJALLISUUTTA

1. Larochelle J, Mortezaei A, Belanger M, ym. Experience with 37 infants with tyrosinemia. *Can Med Assoc J* 1967;97:1051–4.
2. Mayorandan S, Meyer U, Gokcay G, ym. Cross-sectional study of 168 patients with hepatorenal tyrosinaemia and implications for clinical practice. *Orphanet J Rare Dis* 2014;9:107.
3. van Spronsen FJ, Bijleveld CM, van Maldegem BT, ym. Hepatocellular carcinoma in hereditary tyrosinemia type I despite 2-(2 nitro-4-3 trifluoro- methylbenzoyl)-1, 3-cyclohexanedione treatment. *J Pediatr Gastroenterol Nutr* 2005;40:90–3.
4. Nakamura K, Matsumoto S, Mitsubuchi H, ym. Diagnosis and treatment of hereditary tyrosinemia in Japan. *Pediatr Int* 2015;57:37–40.
5. De Braekeleer M, Larochelle J. Genetic epidemiology of hereditary tyrosinemia in Quebec and in Saguenay-lac-st-jean. *Am J Hum Genet* 1990;47:302–7.
6. Kvittingen EA. Hereditary tyrosinemia type I – an overview. *Scand J Clin Lab Invest Suppl* 1986;184:27–34.
7. Phaneuf D, Labelle Y, Berube D, ym. Cloning and expression of the cDNA encoding human fumarylacetoacetate hydrolase, the enzyme deficient in hereditary tyrosinemia: Assignment of the gene to chromosome 15. *Am J Hum Genet* 1991;48:525–35.
8. Lindblad B, Lindstedt S, Steen G. On the enzymic defects in hereditary tyrosinemia. *Proc Natl Acad Sci USA* 1977;74:4641–5.
9. de Laet C, Dionisi-Vici C, Leonard JV, ym. Recommendations for the management of tyrosinaemia type 1. *Orphanet J Rare Dis* 2013;8:8.
10. van Ginkel W, Jahja R, Huijbregts S, ym. Neurocognitive outcome in tyrosinemia type 1 patients compared to healthy controls. *Orphanet J Rare Dis* 2016;11:87.
11. Hillgartner MA, Coker SB, Koenig AE, ym. Tyrosinemia type I and not treatment with NTBC causes slower learning and altered behavior in mice. *J Inherit Metab Dis* 2016;39:673–82.
12. Arora N, Stumper O, Wright J, ym. Cardiomyopathy in tyrosinaemia type I is common but usually benign. *J Inherit Metab Dis* 2006;29:54–7.
13. Mohamed S, Kambal MA, Al Jurayyan NA, ym. Tyrosinemia type 1: a rare and forgotten cause of reversible hypertrophic cardiomyopathy in infancy. *BMC Res Notes* 2013;6:362.
14. Rice DN, Houston IB, Lyon IC, ym. Transient neonatal tyrosinaemia. *J Inherit Metab Dis* 1989;12:13–22.
15. Lindstedt S, Holme E, Lock EA, ym. Treatment of hereditary tyrosinaemia type I by inhibition of 4-hydroxyphenylpyruvate dioxygenase. *Lancet* 1992;340:813–7.
16. Larochelle J, Alvarez F, Bussi eres JF, ym. Effect of nitisinone (NTBC) treatment on the clinical course of hepatorenal tyrosinemia in Qu ebec. *Mol Genet Metab* 2012;107:49–54.
17. Schlune A, Thimm E, Herebian D, ym. Single dose NTBC-treatment of hereditary tyrosinemia type I. *J Inherit Metab Dis* 2012;35:831–6.
18. Maiorana A, Malamisura M, Emma F, ym. Early effect of NTBC on renal tubular dysfunction in hereditary tyrosinemia type 1. *Mol Genet Metab* 2014;113:188–93.
19. Bartlett DC, Lloyd C, McKiernan PJ, ym. Early nitisinone treatment reduces the need for liver transplantation in children with tyrosinaemia type 1 and improves post-transplant renal function. *J Inherit Metab Dis* 2014;37:745–52.
20. Santra S, Preece MA, Hulton SA, ym. Renal tubular function in children with tyrosinaemia type I treated with nitisinone. *J Inherit Metab Dis* 2008;31:399–402.
21. Al-Dhalimy M, Overturf K, Finegold M, ym. Long-term therapy with NTBC and tyrosine-restricted diet in a murine model of hereditary tyrosinemia type I. *Mol Genet Metab* 2002;75:38–45.
22. Laine J, Salo MK, Krogerus L, ym. The nephropathy of type I tyrosinemia after liver transplantation. *Pediatr Res* 1995;37:640–5.
23. Thimm E, Richter-Werkle R, Kamp G, ym. Neurocognitive outcome in patients with hypertyrosinemia type I after long-term treatment with NTBC. *J Inherit Metab Dis* 2012;35:263–8.
24. Zhang L, Shao Y, Li L, ym. Efficient liver repopulation of transplanted hepatocyte prevents cirrhosis in a rat model of hereditary tyrosinemia type I. *Sci Rep* 2016;6:31460.
25. Pankowicz FP, Barzi M, Legras X, ym. Reprogramming metabolic pathways in vivo with CRISPR/Cas9 genome editing to treat hereditary tyrosinemia. *Nat Commun* 2016;7:12642.