



UNIVERSITY OF HELSINKI



<https://helda.helsinki.fi>

Helda

---

## Aorttapotilas päivystyksessä

Laine, Matti

Laaketieteellinen Aikakauskirja Duodecim  
2020

---

Laine, M, Saimanen, E, Laurikka, J & Manninen, H 2020, 'Aorttapotilas päivystyksessä',  
Duodecim, Vuosikerta. 136, Nro 22. <  
<https://www.duodecimlehti.fi/xmedia/duo/duo15899.pdf> >

---

<http://hdl.handle.net/10138/336857>

---

publishedVersion

---

*Downloaded from Helda, University of Helsinki institutional repository.*

*This is an electronic reprint of the original article.*

*This reprint may differ from the original in pagination and typographic detail.*

*Please cite the original version.*

Matti Laine, Eija Saimanen, Jari Laurikka ja Hannu Manninen

## Aorttapotilas päivystyksessä

Aortan akuutit sairaudet ovat yksi kiireellisimmistä päivystyksellisistä hätätilanteista. Niiden hoito vaatii verisuonikirurgista ja sydän- ja rintaelinkirurgista osaamista sekä usein välitöntä avokirurgista tai suonsisäistä hoitoa. Aneurysman repeämät ovat yleisempiä vatsa-aortassa, mutta mahdollisia myös rinta-aortassa. Akuutilla aorttaoireyhtymällä tarkoitetaan rinta-aortan dissekoitumia, ulseraatioita ja seinämähematoomia. Akuutista kovasta rinta-, vatsa- tai selkäkivusta kärsivän potilaan osalta on aina pidettävä mielessä aortan sairauden mahdollisuus. Epäilyn herätessä diagnoosin varmistaminen vaatii kuvantamistutkimuksen, joka yleensä on varjoainetehosteinen TT-angiografia koko aortan matkalta. Potilaat hoidetaan yliopistosairaaloissa, vatsa-aorttapotilaita myös keskussairaaloissa.

**A**ortan akuutit sairaudet ovat kiireellisiä verisuoni- sekä sydän- ja rintaelinkirurgisia päivystysongelmia (TAULUKKO 1). Aorttapotilaiden hengen pelastavan hoidon saaminen riippuu nopeasta epäilystä, diagnoosinnista ja hoitoketjusta, joiden avulla potilas saadaan viiveettä oikeaan hoitopaikkaan (TAULUKKO 2). Yleisin sairauksista on vatsa-aortan aneurysman repeämä (RAAA). Vuosina 2000–2014 Suomessa RAAA:n vuotuinen ilmaantuvuus yli 50-vuotiaille asukkaille oli 16/100 000. Kuolleisuus oli yli 80 %, leikkauksella hoidettujenkin osalta 30 päivän kuluessa lähes 40 % (1).

Rinta-aortan akuutit tilat ovat harvinaisempia, mutta yhtä lailla henkeä uhkaavia. Akuutti aorttaoireyhtymä on yleisnimenä dissekoitumille sekä paikallisille rinta-aortan ulseraatioille ja seinämähematoomille (2). Englannissa Oxfordshiressa väestötutkimuksessa akuutin aorttadissekoituman ilmaantuvuus oli noin 6/100 000. Näistä tapauksista 71 % oli nousuvasta aortasta alkavia Stanfordin tyyppin A ja 29 % laskevasta aortasta lähteviä Stanfordin tyyppin B dissekoitumia (Kuva 1). Tyyppin A dissekoitumien yhteydessä kuolleisuus 30 päivän kuluessa oli 73 %, tyyppin B osalta 13 % (3).

Aortan akuutit sairaudet hoidetaan yksikössä, jossa on verisuonikirurginen tai sydän- ja

rintaelinkirurginen päivystys sen mukaan, millä aortan tasolla ongelma sijaitsee. Tämä tarkoittaa vatsa-aortan osalta keskussairaala tai yliopistosairaala ja rinta-aortan osalta yliopistosairaala.

### Rinta-aortan päivystykselliset sairaudet

Aortan dissekoituma on tavallisin päivystysaikana epäilty vakava rinta-aortan ongelma. Siihen ei liity spesifistä oiretta, mutta voimakasta ja äkillisesti alkavaa repivää kipua esiin-

TAULUKKO 1. Aortan akuutit sairaudet.

Rinta-aortta
Stanfordin tyyppin A tai B dissekoituma
Aneurysman repeämä
Intramuraalinen hematooma (IMH)
Penetroiva aortan ulseraatio (PAU)
Vatsa-aortta
Aneurysman repeämä (vatsa-aortta tai lonkkavaltimot)
Kipuileva aneurysma
Dissekoituma
Penetroiva aortan ulseraatio (PAU)
Infektoitunut (mykoottinen) aneurysma
Tulehduksellinen aneurysma

**TAULUKKO 2.** Akuutti aorttapotilas päivystyksessä.

1. Nopea kliininen arviointi: (sykestatus ja -erot, yläraajojen verenpaineet, raajojen ääreislämpötilan arviointi, tajunnan ja neurologisen yleistilan arviointi, sydämen sivuäänien, diureesin ja vatsan tilanteen arviointi ja kirjaaminen.
2. Erotusdiagnostiikka: EKG, plasman troponiini T:n (TnT) tai troponiini I:n (TnI) ja D-dimeerin määrittäminen
3. Verenpaineen (< 120/80 mmHg), sykkeen (60/min) ja kivunhoidon lääkkeellinen optimointi. Maltillinen verenpaineen ylläpito, jos potilas on matalapaineinen (permissiivinen hypotensio)
4. Herkästi vatsan, sydämen ja rinta-aortan kaikukuvaus sekä koko aortan ("leuasta nivusiin") varjoainetehostettu TT.
5. Nopea yhteydenotto päivystävään sydän- ja rintaelin-kirurgiin (rinta-aortta) tai verisuonikirurgiin (vatsa-aortta, rinta-vatsa-aortta) ja hoidon mahdollisuuksien arviointi potilaan kokonaistilan mukaan. Kaikkien kuvantamislöydösten siirto jatkohoitoyksikköön sekä potilaan kliinisen tilan seuraaminen ja alustava informointi hoitovaihtoehdoista.
6. Potilaan siirto jatkohoitoyksikköön, jos toimenpidehoito tulee kyseeseen.
7. Läheisten informointi.

tyy 85 %:lla potilaista. Tämä kipu paikantuu 73 %:lla rintakehän ja 53 %:lla selän alueelle (4). Noin 5 % potilaista on kivuttomia, mutta noin 90 % kuvaa kivun kovaksi ja ennen kokemattomaksi (4).

Tyyppin A dissekoitumaan voi liittyä iskeemisiä EKG-muutoksia sekä veren troponiini- ja kreatiiniinikinaasimerkkiainepitoisuuksien suurenemista, jos oikean sepelvaltimon riittävä verenkierto on estynyt tai verenvuoto sydänpussiin heikentää sepelvaltimoiden verenkiertoa.

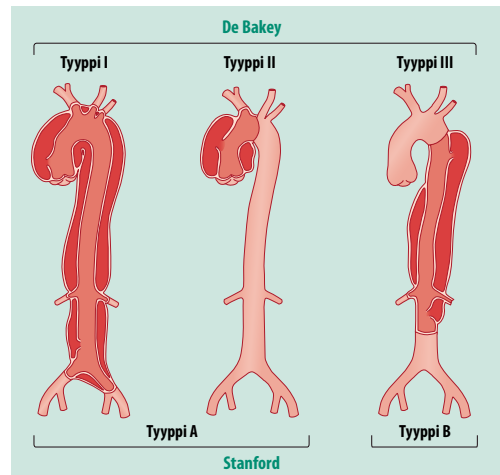
Tajunnanmenetys voi olla aorttadissekoituman aiheuttama, ja sitä esiintyy noin 10 %:lla sairaalaan tulevista potilaista ensioireena. Se johtuu aivoverenkierron estymisestä tai hemoperikardiumista (5). Kipuoireeseen joskus liittyvät keskushermostoperäiset oireet voivat peittää verenkierron taudinkuvaa ja siten harhauttaa akuuttitilannetta arvioivaa lääkäriä. Rintakivun erotusdiagnostiikassa sydänperäisten syiden erottelu ja poissulku jo alkuvaiheessa on tärkeää.

Akuutti intramuraalinen hematooma (IMH) vastaa aorttadissekoitumaa, mutta seinämän repeytyminen ei ole ehtinyt laajemmalle, vaan

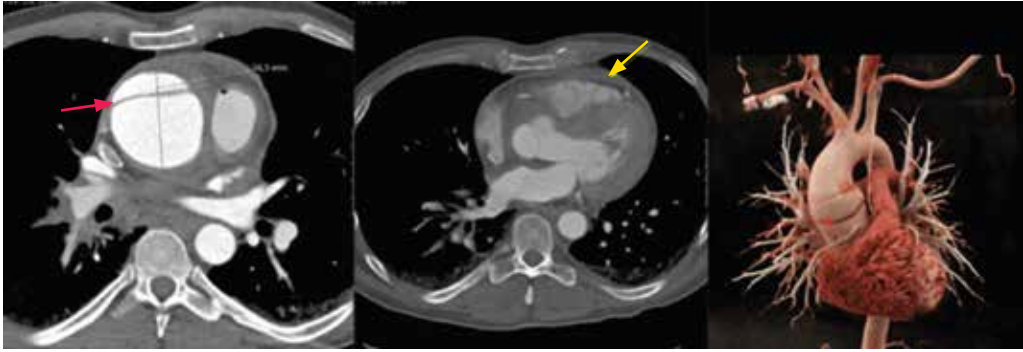
aortan seinämään on paikallisen repeytymän seurauksena kertynyt verenpurkauma. Löydös on tavallisin nousevan aortan ja aortankaaren alueella. Oireena on yleensä rintakipu, eikä kohde-elinten oireita tai komplikaatioita alkuvaiheessa usein ilmene. Penetroivaa aortan ulseraatiota (PAU) esiintyy tavallisimmin ateroskleroottisen aortan sairautena, erityisesti iäkkäillä. Sen sijainti ja oirekuva vastaavat IMH:ta. Molempien hoito noudattelee yleislinjoiltaan aorttadissekoituman hoitoa (2,6).

Akuutin aorttaoireyhtymän tyyppilöydös on kohonnut verenpaine, varsinkin jos verenvuotoa aortasta ei ole ehtinyt tapahtua. Verenvuoto aiheuttaa kompressiomuutosta (hemoperikardium) ja veritilavuushukkaa (erityisesti vasemman keuhkopussin veririnta). Repeytymän sijainnilla ei ole ensihoitovaiheessa vielä laajemmin merkitystä. Tärkeätä on kohdistaa alkuhoitotoimenpiteet hypotonian yhteydessä verenpaineen ylläpitoon nesteytyksellä ja kohonneen verenpaineen tapauksessa paineen alentamiseen, riittävän tehokkaaseen kivunhoitoon ja kudosperfuusion takaavaan hyvään yleishoitoon (7).

Repeytymätön rinta-aortan aneurysma on yleensä oireeton. Halkaisijaltaan yli 50 mm:n kokoisen aneurysman repeämisriski suurenee selvästi. Repeämän ensioireena on yleensä kipu. Löydöksenä voi olla leventynyt välikarsinan yläosa sydän-keuhkokuvasa. Repeytymän yhtey-



**KUVA 1.** Aortan dissekoitumien Stanfordin ja DeBakeyn luokitukset.



**KUVA 2.** Akuutti nousevan aortan dissekoituma (Stanfordin tyyppi A) 47-vuotiaalla miehellä. EKG-tahdistetussa TTA:ssa todetaan laajentunut proksimaalinen nouseva aortta ja noin 1 cm oikean sepelvaltimon ostiumin yläpuolella horisontaalinen dissekoituma (punainen nuoli) ja vajaan 1 cm:n nestevaiippa sydänpussissa anteriorisesti (keltainen nuoli).

dessä sydämen varjo voi leventyä, ja repeämistilanteessa saattaa kehittyä veririnta, erityisesti vasemmalle puolelle. Normaali sydän-keuhkokuva ei sulje pois akuuttioireista aorttasairautta. Repeytymäpotilaan yleiskuva on kivulias, ja verenkiertosokin merkit ovat usein selvät (7).

Rinta-aortan repeämän tai dissekoituman leikkaushoidossa korvataan aneurysmarepeämän ja dissekoituneen intimarepeämän alue proteesilla. Leikkaukset ovat vaativia ja pitkäkestoisia sekä sisältävät huomattavan riskin lisäsairauksiin ja myöhempiin komplikaatioihin. Toisaalta potilaan elinajan odote paranee onnistuneen korjausleikkauksen myötä merkittävästi. Korjaamattomaan aneurysmarepeämään tai tyypin A dissekoitumaan liittyvä varhaiskuolleisuus on huomattava.

Laskevassa rinta-aortassa sijaitsevat tyypin B dissekoitumat hoidetaan alkuun konservatiivisesti, jos repeytymisen merkkejä suonistosta ulos ei ole. Sisäelinten tai raajojen iskemia taikka itsepintainen kova, lääkitykseen reagoimaton kipu ovat tyypin B dissekoituman leikkaukselle. Toimenpiteessä aortta korjataan avoleikkauksella tai asettamalla suonensisäisesti rinta-aortan alueelle stenttiproteesi.

Sisäelinten (munuaiset, suolisto, selkäydin ja muu keskushermosto) tai alaraajojen alueen iskemia on suuren riskin indikaattori, ja sen yhteydessä nopea suonensisäinen tai kirurginen fenestraatio dissekoituman lumenin sisäseinään voi parantaa potilaan selviämismahdollisuuksia. Pääte-elinten iskemia voi korjautua

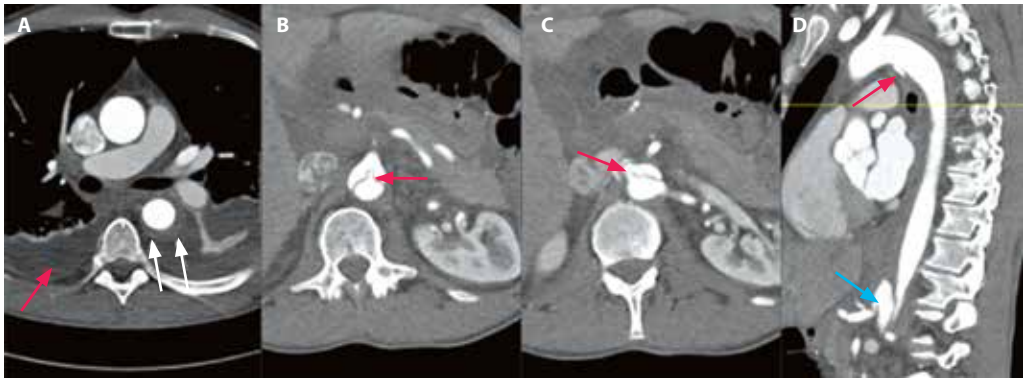
myös pelkällä dissekoituman lähtökohdan stenttauksella, jolloin paineolosuhteet aortassa oikean (true) ja väärän (false) lumenin välillä muuttuvat.

## Rinta-aortan kuvantaminen

Akuuttia aorttaoireyhtymää tai aneurysmarepeämää epäiltäessä diagnoosi on varmistettava kuvantamistutkimuksin. Tietokonetomografia (TT) on ensisijainen kuvausmenetelmä. Rinta-aortan tautia epäiltäessä kuvataan ensin välikarsinan alue ilman jodivarjoainetehostusta. Tämän jälkeen kuvataan valtimovaiheessa EKG-tahdistettu TT-angiografia (TTA) kallonpohjasta nivusiin. IMH näkyy kuunsirppimäisesti paksuuntuneena aortanseinämänä TTA:ssa ja ylitiheänä natiivi-TT:ssä, mikä auttaa erotusdiagnoosissa aterotromboottiseen seinämän paksuuntumaan.

Klassisessa dissekoitumassa oikean ja väärän lumenin välinen väliseinä on nähtävissä, minkä perusteella se erottuu degeneratiivisesta aneurysmasta (KUVA 2). Dissekoituman tai IMH:n mahdollinen ulottuminen nousevaan aorttaan on oleellista diagnosoida tai sulkea pois, ja EKG-tahdistus vähentää nousevan aortan liikeartefakteja ja estää siten vääriä positiivisia dissekoitumadiagnooseja.

Aorttarepeämän yhteydessä periaortaalinen hematooma on yleensä helppo diagnosoida, mutta kannattaa huomioida, onko vuotoa myös sydänpussiin tai keuhkopussin onteloon.



**KUVA 3.** Akuutti tyypin B dissekoituma 54-vuotiaalla miehellä. **A.** TTA:n aksiaalileikkeissä kuunsirppimäisesti paksuuntunut laskevan aortan seinämä (valkeat nuolet) ja molemmin puolin keuhkopussinestettä (punainen nuoli). **B.** Oikeasta (true) lumenista lähtevän ylemmän suolilievevaltimon ostium (nuoli) läpäisee väärän (false) lumenin. **C.** Vasen munuaisvaltimo lähtee oikeasta lumenista mutta oikea ratsastaen osittain väärästä lumenista (nuoli), mikä aiheuttaa munuaisiskemian. **D.** Sagittaalirekonstruktiossa nähdään penetroiva ulkus aortan pinessä kaarteessa (punainen nuoli) ja IMH:n eteneminen klassiseksi dissekoitumaksi pallean tasossa. Sisuvaltimorunko (truncus coeliacus) lähtee väärästä lumenista (sininen nuoli). Potilas hoidettiin rinta-aortan stentti-proteesilla ja oikean munuaisvaltimon stenttauksella.

TTA:lla voidaan luotettavasti arvioida dissekoituman vaikutukset sisäelin-, munuais- ja alaraajaverenkiertoon (**KUVA 3**). Akuutissa tilanteessa muista kuvantamismenetelmistä kyseeseen tulee transtorakaalinen kaikukuvaus, jolla voidaan havaita aortan tyven poikkeavuutta ja sydänpuussin nestettä.

### Vatsa-aortan päivystykselliset sairaudet

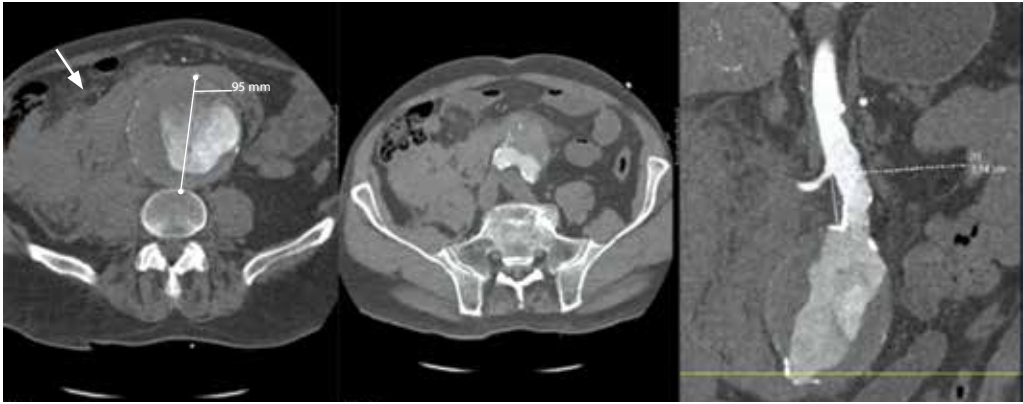
Matalapaineisia taikka selkä-, vatsa- tai nivuskipua valittavia potilaita tutkittaessa on aina pidettävä mielessä RAAA:n mahdollisuus. Vaikka alttius aneurysmatautiin voi kulkea suvussa, usein RAAA:n osalta kyse on kuitenkin ennalta tuntemattomasta aneurysmalöydöksestä. Yli 60 vuoden ikä, miessukupuoli ja tupakointitausta ovat tyypillisiä riskitekijöitä.

Aneurysma repeää yleensä retroperitoneaalitilaan, jolloin vuoto tamponoituu hetkellisesti ja potilas voi olla alkuvaiheen voimakkaan kipukohtauksen ja verenpaineen laskun jälkeen tilapäisesti stabiili ja lieväoireinen. Potilaan vointi saattaa kuitenkin nopeasti romahtaa. Aortta voi revetä myös suoraan vapaaseen vatsaonteloon, mistä yleensä seuraa välitön menehtyminen. Aortta-aneurysma ei välttämättä ilmene yleistilaa selvitettyä, joten kuvanta-

minen epäilyn herättyä on ensiarvoisen tärkeää. Alle 55 mm:n läpimittaisen vatsa-aortan aneurysman repeämän riski on pieni, mutta sitä suuremman aneurysman myötä repeämisriski lisääntyy nopeasti (8).

RAAA:n ensisijaiseksi hoidoksi suositellaan suonensisäistä stenttiprotetisaatiota (8,9). Tämä hoitomenetelmä edellyttää, että aneurysman molemmilla puolilla on riittävästi tervettä suonta, johon stenttiproteesi saadaan tiivistymään. Aortan anatomiaan liittyvät seikat, tärkeimpänä riittämätön terveen aortan pituus munuaisvaltimoiden lähtökohdan alapuolella (aneurysman kaula), voivat sulkea pois endovaskulaarihoidon mahdollisuuden.

Endovaskulaarihoitoa on Suomessa saatavilla ainoastaan yliopistosairaaloissa eikä kaikissa niissäkään vuorokauden ympäri. Repeytynyt aneurysma voidaan vaihtoehtoisesti hoitaa avoleikkauksella, jossa aneurysmaattinen osa aorttaa korvataan proteesilla. Tällöinkin voidaan vuodon hallitsemiseksi käyttää alkuvaiheessa sulkupalloa, joka asetetaan läpivalaisuohjauksessa laskevan torakaaliaorttaan. Sokkona asetettava aortan sulkupallo (resuscitative endovascular balloon occlusion of aorta, REBOA), jota käytetään traumapotilaiden hoidossa, ei yleensä toimi sairaassa aortassa ja voi aiheuttaa lisävaurioita.



**KUVA 4.** Repeytynyt vatsa-aortan aneurysma 79-vuotiaalla miehellä. TTA:ssa havaitaan kookas, 95 mm:n läpimittainen aneurysma, josta on vuotanut oikealle retroperitoneaalitilaan kookas hematooma (nuoli). Aneurysman kaula on riittävä suonensisäiseen hoitoon, sillä aneurysma alkaa vasta noin 3,5 cm munuaisvaltimotason kaudaalipuolelta. Aneurysma hoidettiin endovaskulaarisesti stenttiproteesilla.

RAAA-potilaan nesteytystä kristalloideilla tulisi välttää ja pyrkiä niin sanottuun permissiiviseen hypotensioon. Toisin sanoen niin kauan kuin potilas pystyy keskustelemaan, verenpaine on riittävän korkea. Vuodon korvaukseen verit tuotteet ovat pelkkää veritilavuuden korvausta parempi vaihtoehto (10).

Potilaan yliopistosairaalaan siirron aiheuttama viive voi joissain tapauksissa puoltaa avoleikkausta keskussairaalassa, vaikka potilas soveltuisikin myös suonensisäiseen hoitoon. Suonensisäisen toimenpiteen etuihin kuuluvat mini-invasiivisuus ja mahdollisuus tehdä koko toimenpide paikallispuudutuksessa. Repeämän seurauksena syntyneestä hematoomasta johtuva vatsaontelon paineen nousu (abdominal compartment syndrome, vatsaontelon aitiopainesyndrooma) on merkittävin alkuvaiheen kuolleisuutta aiheuttava tekijä onnistuneen suonensisäisen korjauksen jälkeen. Se hoidetaan avaamalla vatsaontelo paineen laskemiseksi (11).

Vatsa- tai selkävivun selvittelyissä voi löytyä aneurysma, jossa ei ole nähtävissä selvää repeämää. Mikäli muuta todennäköisempää selitystä kivulle ei löydy, aneurysma on syytä hoitaa päivystyksellisesti, sillä aneurysmakipu voi ennakoida repeämää. Leikkaushoitoa puoltaa aneurysman aristus palpoidessa. Vatsa-aortassa voidaan todeta dissekoituma- tai PAU-muutoksia, vaikka nämä ovatkin tyypillisempiä rinta-aortassa.

Harvinaisia aorttaan liittyvän vatsakivun syitä voivat olla aortan infektio tai aneurysmaan liittyvä tulehdusreaktio. Usein näihin liittyy oireina myös kuumeilua ja veren tulehdusarvojen suurentumista. Aneurysman syöpyminen suoleen, tyypillisimmin pohjukaissuoleen, on myös mahdollista. Tästä seuraa primaarinen aortta-suolifisteli, joka on harvinainen verioksentelun syy. Primaarista aortta-suolifisteliä hieman yleisempi on sekundaarinen fisteli, joka voi syntyä joko avoimen tai harvemmin suonensisäisen aneurysmaleikkauksen myöhäis seurauksena. Tällöin yhteys muodostuu tyypillisimmin aorttaproteesin yläsauman ja pohjukaissuolen välille. Verta oksentelevaa, aiemmin aorttaleikkattua potilasta tutkittaessa on aina suljettava pois aortta-pohjukaissuolifisteli.

Stenttiproteesilla hoidetut aneurysmat voivat paineistua uudelleen ja revetä jopa vuosien kuluttua primaaritoimenpiteestä, mikäli stenttiproteesin ja aneurysman seinämän tiiviyttä häiriintyy esimerkiksi aneurysman kaulan jatkuvan laajenemisen, stenttiproteesin liikkumisen tai materiaalivaurion vuoksi. TT:ssä voidaan todeta ”endoleak”, jolla tarkoitetaan sitä, että stenttiproteesista huolimatta valtimoverenkiertoa pääsee aneurysmasäkkiin. Löydöksen merkitys riippuu siitä, paineistuuko aneurysma sen seurauksena. Näin käy yleensä, jos endoleak tulee aneurysman seinämän ja stenttiproteesin välistä joko aortan tai lonkkavaltimoiden puo-

## Ydinasiat

- ▶ Vatsa-aortan aneurysman repeämiä todetaan Suomessa noin 300 vuosittain, ja se on yleisin aortan akuutti sairaus.
- ▶ Epäilyn herättyä potilas tulee kuvantaa kiireellisesti diagnoosin varmistamiseksi ja siirtää välittömästi yksikköön, jossa on verisuonikirurginen päivystys.
- ▶ Rinta-aortan dissekoitumasta, intramurraalisesta hematoomasta ja penetroivasta ulseraatiosta käytetään yleisnimitystä akuutti aorttasyndrooma, ja ne hoidetaan yliopistosairaaloissa.
- ▶ Uusi kova rinta-, vatsa- tai selkäkipu saattaa viitata akuuttiin aortan sairauteen, ja ensisijainen kuvantamismenetelmä on koko aortan varjoainetehosteinen tietokonekuvaus.

lelta (tyypin I endoleak). Jos aneurysmasäkki täyttyy pienempien suonihaarojen kuten lannevaltimoiden tai alemman suolilievealtimon kautta (tyypin II endoleak), endoleak ei useinkaan ole merkityksellinen, ellei aneurysma seurannassa kasva.

## Vatsa-aortan kuvantaminen

Vatsa-aorttaan rajoittuvaa tautia epäiltäessä suositellaan TTA:ta kallonpohjasta tai soliskuopista nivusiin (KUVA 4). Tyypin B dissekoituma tai IMH voivat rajoittua distaaliseen rinta-aorttaan, mutta oirekuvaa hallitsee vatsa- tai selkäkipu. Kaikukuvaus on käyttö-

kelpoinen lähinnä FAST-tyyppisesti (focused assessment with sonography for trauma) tehtynä. Valtaosalle RAAA-potilaista TT on nopeutensa ansiosta turvallinen ja endovaskulaarista hoitoa ajatellen lähes välttämätön. Joissain tapauksissa voidaan edetä ilman TT:tä hybridisälissa potilaan stabiloimiseen aortan sulkupalloa käyttämällä ja kuvata aortta vasta leikkauspöydällä endovaskulaarihoidon soveltuvuuden arvioimiseksi. Kipuilevan aneurysman löydöksiä ovat varjoaineen purkautuminen aneurysman tromboottiseen osaan, trombin kerroksittainen ”kirjavuus” ja periaortaalinen juostelisiä.

## Lopuksi

Jokaisen päivystävän yksikön lääkärin tulee muistaa aortan akuuttien sairauksien mahdollisuus. Ensimmäinen askel oikeaan diagnoosiin on se, että sitä osaa epäillä. Aortan sairaudet voivat ilmetä hyvinkin moninaisesti, eikä potilas välttämättä ohjaudu oireineen suoraan oikeaan paikkaan. Keskussairaalan yhteispäivystyksessä triage jakaa potilaat pitkälti oikeen mukaan joko perusterveydenhuollon taikka konservatiivisen tai kirurgisen erikoissairaanhoidon päivystykseen. Siksi kiireistä kirurgista hoitoa vaativia aorttapotilaita voi löytyä muilta erikoisaloilta.

Rinta-aortan akuutit ongelmat ohjautuvat tyypillisesti konservatiiviseen päivystykseen, koska oireet ovat usein hyvin sydänperäisten oireiden kaltaisia. Joskus myös potilas, jonka vatsa-aortta on revennyt, voi päätyä sisätautipotilaaksi, jos oireena on tajunnanmenetys tai matala verenpaine. Aiheellinen epäily ja ripeä toiminta voivat pelastaa aorttapotilaan hengen. ■

**MATTI LAINE, LT, verisuonikirurgian erikoislääkäri**  
HUS, Vatsakeskus, verisuonikirurgian linja

**EIJA SAIMANEN, LT, thorax- ja verisuonikirurgian erikoislääkäri**  
Etelä-Karjalan keskussairaala

**JARI LAURIKKA, professori, thorax- ja verisuonikirurgian erikoislääkäri**  
Tampereen yliopisto ja TAYS, Sydänsairaala

**HANNU MANNINEN, toimenpideradiologian professori**  
Itä-Suomen yliopisto ja KYS, radiologia

**ERIKOISTOIMITTAJAT**  
Maarit Venermo ja Pirikka Vikatmaa

**VASTUUTOIMITTAJA**  
Ville Sallinen

**SIDONNAISUUDET**  
Matti Laine: Ei sidonnaisuuksia  
Eija Saimanen: Ei sidonnaisuuksia  
Jari Laurikka: Luentopalkkio/asiantuntijapalkkio (Atrotech Oy)  
Hannu Manninen: Ei sidonnaisuuksia

## KIRJALLISUUTTA

1. Laine MT, Laukontaus SJ, Sund R, ym. A population-based study of abdominal aortic aneurysm treatment in Finland 2000 to 2014. *Circulation* 2017;136:1726–34.
2. Booher AM, Eagle KA, Bossone E. Acute aortic syndromes. *Herz* 2011;36:480–7.
3. Howard DP, Banerjee A, Fairhead JF, ym. Population-based study of incidence and outcome of acute aortic dissection and pre-morbid risk factor control: 10-year results from the Oxford Vascular Study. *Circulation* 2013;127:2031–7.
4. Hagan PG, Nienaber CA, Isselbacher EM, ym. The international registry of acute aortic dissection (IRAD): new insights into an old disease. *JAMA* 2000;283:897–903.
5. Bossone E, LaBounty TM, Eagle KA. Acute aortic syndromes: diagnosis and management, an update. *Eur Heart J* 2018;39:739–49.
6. Mussa FF, Horton JD, Moridzadeh R, ym. Acute aortic dissection and intramural hematoma. A systematic review. *JAMA* 2016;316:754–63.
7. Fukui T. Management of acute aortic dissection and thoracic aortic rupture. *J Intensive Care* 2018;6:15.
8. Wanhainen A, Verzini F, Van Herzele I, ym. Editor's Choice - European Society for Vascular Surgery (ESVS) 2019 clinical practice guidelines on the management of abdominal aorto-iliac artery aneurysms. *Eur J Vasc Endovasc Surg* 2019;57:8–93.
9. IMPROVE Trial Investigators. Comparative clinical effectiveness and cost effectiveness of endovascular strategy v open repair for ruptured abdominal aortic aneurysm: three year results of the IMPROVE randomised trial. *BMJ* 2017;359:j4859.
10. Dick F, Erdoes G, Opfermann P, ym. Delayed volume resuscitation during initial management of ruptured abdominal aortic aneurysm. *J Vasc Surg* 2013;57:943–50.
11. Ersryd S, Djavani Gidlund K, Wanhainen A, ym. Editor's choice - abdominal compartment syndrome after surgery for abdominal aortic aneurysm: subgroups, risk factors, and outcome. *Eur J Vasc Endovasc Surg* 2019;58:671–9.

## VENCLYXTO 10 MG, 50 MG JA 100 MG KALVOPÄÄLLYSTEISET TABLETIT venetoklaksi

### Käyttöaiheet:

Venclyxto on tarkoitettu käytettäväksi kroonisen lymfaattisen leukemian (KLL) hoitoon

- yhdessä obinututumabin kanssa aikuispotilailla, jotka eivät ole saaneet aiempaa hoitoa (vuoden hoito)
- yhdessä rituksimabin kanssa aikuispotilailla, jotka ovat saaneet aiemmin vähintään yhtä hoitoa (kahden vuoden hoito)
- ainoana lääkkeenä (jatkuva hoito) aikuispotilailla,
  - o joilla on 17p-deleetio tai TP53-mutaatio ja joille B-solureseptorireitin estäjähoito ei sovellu tai joilla se on epäonnistunut tai
  - o joilla ei ole 17p-deleetiota eikä TP53-mutaatiota ja joilla sekä kemoimmunoterapia että B-solureseptorireitin estäjähoito ovat epäonnistuneet.

**Annostus ja antotapa:** Hoidon aloittaa ja sitä valvoo syvän lääkehoitoon perehtynyt lääkäri. Aloitusannos on 20 mg/vrk suun kautta 7 päivän ajan. Annostusta vähitellen 5 viikon kuluessa 400 mg/vrk (ylläpitoannos). Annostitruauksen jälkeinen annos yhdessä rituksimabin kanssa: 400 mg/vrk. Rituksimabi annetaan, kun potilas on suorittanut annostitrausaikataulun loppuun ja käyttänyt venetoklaksia suositusannoksina (400 mg/vrk) 7 päivän ajan. Yhdistelmähoitossa obinututumabin kanssa obinututumabi aloitetaan ensin. Venetoklaksin annostitus aloitetaan hoitojakson 1 päivän 22 ja sitä jatketaan hoitojakson 2 päivään 28 asti, jonka jälkeen ylläpitoannos on 400 mg/vrk yhteensä 12 hoitojakson ajan. Kunkin hoitojakson pituus on 28 päivää. Ks. tarkemmat annostus- ja hoito-ohjeet tuumorilyysioireyhtymän ehkäisemiseksi valmisteyhteenvedosta. **Vasta-aiheet:** Yliherkkyys vaikuttavalle aineelle tai apuaineille. Vahvojen CYP3A:n estäjien samanaikainen käyttö hoidon aloitus- ja annostitusvaiheessa. Mäkikuismavalmisteiden samanaikainen käyttö. **Varoitukset:** Tuumorilyysioireyhtymä: KLL-potilailla, joiden kasvainkuorma on ollut suuri, on ilmennyt hoidon aikana tuumorilyysioireyhtymää, myös kuolemaan johtaneita tapahtumia. **Neutropenia ja infektiot:** Vakavia infektiota (mukaan lukien kuolemaan johtaneita sepsistapauksia) on ilmoitettu. **Immunisaatio:** Eläviä rokotteita ei pidä antaa hoidon aikana eikä sen jälkeen ennen kuin B-solut ovat toipuneet. **CYP3A:n indusoijat:** Vahvojen tai keskivahvojen CYP3A4:n indusoijien samanaikainen käyttöä on vältettävä. **Yhteisvaikutukset:** Tarkista mahdolliset yhteisvaikutukset CYP3A-välitteisesti metaboloituvien, OATP-perheen, atsitromysiinin, varfariinin, BCRP:n ja P-gp:n kuljettamien ja sappihappoja sitovien lääkkeiden kanssa valmisteyhteenvedosta. **Raskaus ja imetys:** Naisten on vältettävä raskaaksi tuleamista hoidon aikana ja vähintään 30 päivän ajan hoidon päätyttyä. Imetys on lopetettava hoidon ajaksi. **Haittavaikutukset:** Yhdistelmähoitotutkimuksissa (obinututumabin tai rituksimabin kanssa) yleisimpiä venetoklaksihoitoa saaneilla potilailla ilmenneitä haittavaikutuksia ( $\geq 20\%$ ; kaikki asteet) olivat neutropenia, ripuli ja ylähengitystieinfektio. Monoterapiatutkimuksissa yleisimpiä haittavaikutuksia olivat neutropenia/neutrofiilimäärän pieneneminen, ripuli, pahoinvointi, anemia, uupumus ja ylähengitystieinfektio. Yleisimmin ilmoitettuja vakavia haittavaikutuksia ( $\geq 2\%$ ), kun venetoklaksia annettiin yhdessä obinututumabin kanssa, olivat keuhkokuume, sepsis, kuumeinen neutropenia ja TLS. Tutkimuksissa, joissa venetoklaksia annettiin ainoana lääkkeenä, yleisimmin ilmoitettuja vakavia haittavaikutuksia ( $\geq 2\%$ ) olivat keuhkokuume ja kuumeinen neutropenia.

### Reseptilääke.

**Pakkaukset ja hinnat** (vmh sis. alv): **10 mg:** 14 tabl. 98,25 €, **50 mg:** 7 tabl. 229,13 €, **100 mg:** 7 tabl. 441,07 € tai 112 tabl. (4 x 28) 6 527,58 €.

**Korvattavuus:** Rajoitettu peruskorvattavuus (399) (ehdollinen korvattavuus – päätökseen liittyvä taloudellinen sopimus).

**Tutustu valmisteyhteenvedoon ennen lääkkeen määräämistä.**

**Lisätietoja:** AbbVie Oy puh.: 010 2411 200.

(Venclyxto 04.2020 v.2)

Viite 1. Vitale & Ferrajoli. *Expert Rev Hematol*. Published online 26 Jul 2020. DOI: 10.1080/17474086.2020.1796620

FI-VNCCLL-200053/09.2020



Tähän lääkkeeseen kohdistuu lisäseuranta