



UNIVERSITY OF HELSINKI



<https://helda.helsinki.fi>

Helda

Idiopaattinen keuhkofibroosi - muuttuva diagnostiikka ja hoito

Rajala, Kaisa

Laaketieteellinen Aikakauskirja Duodecim
2019

Rajala, K, Kaunisto, J, Lauri, H, Hodgson, U & Myllärniemi, M 2019, 'Idiopaattinen keuhkofibroosi - muuttuva diagnostiikka ja hoito', Duodecim, Vuosikerta. 135, Nro 9, Sivut 857-865. < <https://www.duodecimlehti.fi/api/pdf/duo14901> >

<http://hdl.handle.net/10138/315598>

publishedVersion

Downloaded from Helda, University of Helsinki institutional repository.

This is an electronic reprint of the original article.

This reprint may differ from the original in pagination and typographic detail.

Please cite the original version.

Kaisa Rajala, Jaana Kaunisto, Helena Lauri, Ulla Hodgson ja Marjukka Myllärniemi

Idiopaattinen keuhkofibroosi – muuttuva diagnostiikka ja hoito

Idiopaattisen keuhkofibroosin diagnostiikka ja hoito ovat huomattavasti edistyneet ja täsmentyneet 5–10 viime vuoden aikana. Ensimmäiset antifibroottiset lääkkeet pirfenidoni ja nintedanibi ovat olleet potilaiden käytössä useita vuosia. Tarkentuvat kuvantamismenetelmät ja niiden diagnostiset määritelmät sekä endobronkiaalisen kryobiopsiatekniikan käyttöönotto ovat vähentäneet keuhkokuosnäytteiden ottamisen tarvetta ja helpottaneet diagnosointia. Myös suvuitaisen keuhkofibroosin diagnostiikka on kehittynyt. Hoitovasteen ja yksittäisen potilaan ennusteen arvioimiseksi ei vielä ole hyviä menetelmiä, ja näihin tekijöihin on jatkossa suunnattava tutkimusresursseja. Suomessa on hyvät mahdollisuudet idiopaattisen keuhkofibroosin kliiniseen ja perustutkimukseen.

Idiopaattinen keuhkofibroosi (idiopathic pulmonary fibrosis, IPF) on tuntemattomasta syystä johtuva keuhkojen etenevään arpeutumiseen johtava sairaus. Se todetaan yleensä yli 60 vuoden iässä. Taudin luonnollinen kulku on ennalta arvaamaton, mutta yleensä ennuste on huono. Kansainvälisten tutkimusten mukaan idiopaattista keuhkofibroosia sairastavan potilaan elinajan odotteen mediaani on 3–5 vuotta, mutta lääketutkimusten valikoituissa potilasaineistoissa tämä on parempi, jopa seitsemän vuotta (1–4). Suomalaisessa aineistossa – ajalta ennen antifibroottisia lääkityksiä – elinajan odotteen mediaani on 3,5 vuotta (5). Antifibroottiset lääkkeet todennäköisesti parantavat potilaan ennustetta, sillä vielä julkaisemattoman tutkimuksen mukaan elinajan odotteen mediaani on parantunut 4,7 vuoteen (FinnishIPF-rekisteriaineisto).

Idiopaattisen keuhkofibroosin diagnostiikan päivitetty kansainvälinen suositus julkaistiin syyskuussa 2018 (6). Edellinen suositus oli vuodelta 2011. Tuoreessa suosituksessa on täsmennetty keuhkojen ohutleiketietokonetomografian (HRTT) ja moniammatillisen raadin

roolia idiopaattisen keuhkofibroosin diagnostikassa.

Useat oireet, kuten hengenahdistus, yskä, kipu ja masennus vaikeuttavat potilaiden elämää (7,8). Hiljattain julkaistun brittitutkimuksen mukaan potilaiden oireiden, kuten hengenahdistuksen ja yskän, on todettu alkavan paljon, jopa viisi vuotta ennen diagnoosin asettamista (9). Vaikuttaa siltä, että myös fibroosin radiologiset muutokset alkavat näkyä keuhkokuvassa huomattavasti ennen sairauden toteamista (Helena Lauri, julkaisematon tulos). Sairaus voitaisiin siten todeta ehkä jo vuosia aikaisemmin. Varhainen diagnoosi ei tosin kaikilta osin auta suomalaisia potilaita, sillä sairauden hoitoon tarvittavan lääkehoidon korvattavuus myönnetään vasta, kun potilaan keuhkojen tilavuus (nopea vitaalikapasiteetti, FVC) on alle 90 % viitearvosta. Tämä vastaa suomalaisella idiopaattista keuhkofibroosia sairastavalla potilaalla uusien spirometrian viitearvojen mukaista z-arvoa –0,5 (Annette Kainu, henkilökohtainen tiedonanto).

Uusien radiologisten diagnostisten kriteerien, spirometrian uusien viitearvojen ja gee-

TAULUKKO 1. Termit, joiden käyttöä idiopaattisen keuhkofibroosin diagnostiikassa suosittelemme.

Lyhenne	Englanninkielinen termi	Suomenkielinen termi ja huomioita
UIP	Usual interstitial pneumonia	Tavallinen interstitiaalinen pneumonia (emme suosittele suomentamista). Käytämme radiologisesta tai histopatologisesta löydöksestä ainoastaan lyhennettä UIP. Ei käytetä kliinisenä diagnoosina.
IPF	Idiopathic pulmonary fibrosis	Idiopaattinen keuhkofibroosi (kliininen diagnoosi: ICD J84.1)
HRTT	High resolution computed tomography (CT)	Ohutleike-TT, tarkan erotuskyvyn tietokonetomografia
VATS	Video-assisted thoracic surgery	Videoavusteinen thoraxkirurgia
BAL	Bronchoalveolar lavage	Bronkoalveolaarinen huuhtelu

nidiagnostiikan parantumisen myötä myös suomalaisia diagnostisia kriteereitä, lääkekorvattuuden rajoja ja hoitosuosituksia tulisi päivittää.

Oireet ja elämänlaatu

Idiopaattisen keuhkofibroosin oireita ja elämänlaatua on tutkittu yli 200 potilaan valtakunnallisessa suomalaisessa aineistossa. Yleisimmät oireet ovat uupumus, hengenahdistus, yskä, ahdistus ja masennus (10–12). Uutena löydöksenä havaittiin liike- ja lepokipua. Potilaat ilmoittivat kivun sijoittuvan usein rinnan alueelle. Lisäksi havaittiin, että rintakipu lisääntyy yksinkertaisen hengenahdistusmittarin, MMRC-kyselyn (Modified Medical Research Council Dyspnea Scale) pistemäärän suurentuessa samalla kun elämänlaatu heikkenee (10). Suuri elämänlaaturekisteritutkimus toteisi idiopaattisen keuhkofibroosin huonontavan merkittävästi potilaiden elämänlaatua kaikilla osa-alueilla. Suurin vaikutus havaittiin aktiivisuutta vaativilla elämänalueilla (13). Huono elämänlaatu vaikuttaa myös ennusteeseen itsenäisesti (14). Potilaiden elämänlaadun on havaittu heikkenevän jo kaksi vuotta ennen kuolemaa (15).

Terminologiaa

TAULUKOSSA 1 esitetään keuhkoparenkymisairauksien diagnostiikassa käytettyjä lyhenteitä. On huomionarvoista, että suurin osa keuhkoparenkymisairauksien kliinisistä diagnooseista vastaa histologista diagnoosia (esimerkiksi kryptogeenisen organisoituvan pneumonian

ja epäspesifisen interstitiaalisen pneumonian osalta). Idiopaattisen keuhkofibroosin histologinen diagnoosi, tavallinen interstitiaalinen pneumonia (usual interstitial pneumonia, UIP) on kuitenkin pelkästään histopatologinen löydös, jota ei koskaan saisi käyttää synonyminä kliiniselle diagnoosille. Tämä johtuu siitä, että UIP-tyyppinen reaktio voi liittyä moneen muuhunkin etiologiaan, esimerkiksi asbestin aiheuttamaan keuhkofibroosiin.

Diagnostiikka

Kuvantaminen. Keuhkojen HRTT on keskeinen idiopaattisen keuhkofibroosin diagnosoinnissa (**KUVAT 1 A ja B**). Keuhkofibroosin kuvantamisessa tulee käyttää ohutta, noin 1 mm:n leikepaksuutta ja tarkan paikkaresoluution leikerekonstruktioita eli reunakorosteista algoritmia. Diagnostisen kuvanlaadun varmistamiseksi kuvaus tulee tehdä täyden sisäänhengityksen aikana.

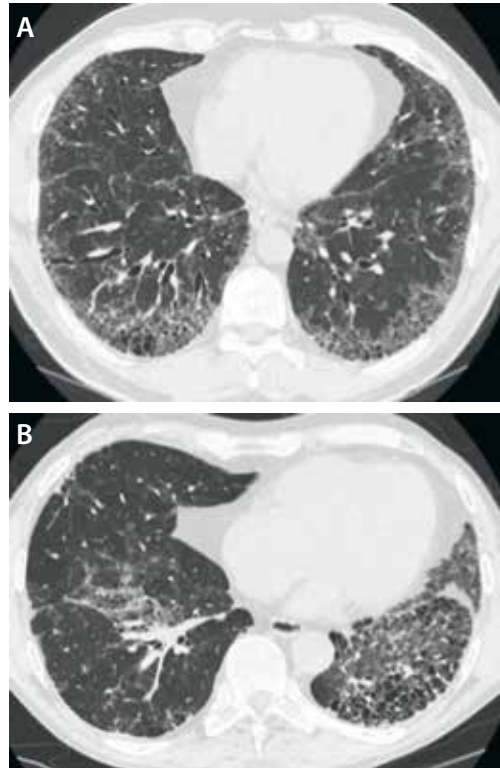
Tavanomaisen harvoin leikkein kuvatun HRTT:n sijaan keuhkofibroosin diagnostiikassa tulee käyttää koko keuhkokudoksen kattavaa volyyymi-HRTT:tä. Volyymikuvantaminen auttaa erottamaan idiopaattisen keuhkofibroosin diagnostiikassa tärkeät hunajakennokystat traktiobronkiektasioista eli fibroosin laajentamista keuhkoputkista ja helpottaa vertailua seurantaan. Selinmakuulla tehtävän volyyymi-HRTT:n lisäksi vatsamakuulla kuvatut leikkeet voivat olla tarpeen erityisesti lievän fibroosin yhteydessä ja silloin, kun keuhkokudoksessa on painovoimasta tai vajaasta sisäänhengityksestä aiheutuvaa tiivyyttä. Uloshengityskuvat

ovat hyödyksi idiopaattisen keuhkofibroosin ja kroonisen homepölykeuhkon välisessä erotusdiagnostiikassa (6,5,16).

Idiopaattisen keuhkofibroosin diagnosiminen HRTT:llä edellyttää UIP:lle tyypillistä kuvantamislöydöstä (TAULUKKO 2) (1,6,17). Keuhkofibroosi ilmenee HRTT-kuvissa retikulaationa eli verkkomaisena kuvioituksena, johon voi liittyä traktiobronkiektasioita. Mikäli fibroosi painottuu keuhkojen ala- ja ääreisiin, nähdään hunajakennokystia (KUVAT 1 A ja B), eikä UIP:tä vastaan puhuvia löydöksiä ole, voidaan idiopaattisen keuhkofibroosin diagnoosi asettaa ilman keuhkobiopsiaa. Mikäli hunajakennokystat puuttuvat, mutta todetaan traktiobronkiektasioita tai -bronkioliektasioita, kyseessä on todennäköinen UIP. Jos fibroosilöydös on hyvin lievä tai epäspesifinen, käytetään termiä määrittämätön UIP. Jos fibroosin jakauma on epätyypillinen tai todetaan löydöksiä, jotka viittaavat tunnettuun keuhkofibroosin aiheuttajaan, kuten sidekudossairauteen, kyseessä ei ensisijaisesti ole idiopaattinen keuhkofibroosi (TAULUKKO 3) (6). Fibroosin epäsymmetrisyys on kuitenkin UIP:n diagnostiikassa hyväksyttävä löydös, ja sitä todetaankin jopa neljäsosalla potilaista (KUVA 1 B) (6).

Epäselvissä tapauksissa suositellaan edelleen kudoksenäytteen ottamista keuhkokudoksesta, tosin kansainvälinen thoraxradiologinen konsortio (Fleischner Society) esittää, että idiopaattisen fibroosin diagnoosi olisi usein asetettavissa jo radiologisen löydöksen ”todennäköinen UIP” -määrittelmän perusteella (17). TAULUKKO 4 vertaillaan uutta ja vanhaa kriteeristöä.

Histologia. Idiopaattisen keuhkofibroosin diagnoosi voidaan tehdä suurelle osalle poti-



KUVA 1. A) Suvuttain esiintyvää idiopaattista keuhkofibroosia sairastavan potilaan tyypillinen UIP. Hunajakennokystien lisäksi nähdään traktiobronkiektasioita. B) Epäsymmetrinen, histologisesti varmennettu UIP. Hunajakennokystien seassa näkyy luutumiseen liittyviä kalkkiumia, joita esiintyy UIP:n yhteydessä useammin kuin muiden keuhkofibroosien (16).

laista kliinisen kuvan ja tyypillisen HRTT-löydöksen perusteella. Mikäli HRTT-löydös on epätyypillinen tai taudin kliiniset piirteet eivät sovi idiopaattiseen keuhkofibroosiin, keuhkokudoksenäytteen ottamista tulee harkita (2,17). Kirurginen kudoksenäyte otetaan tavanomai-

TAULUKKO 2. Radiologiset kriteerit American Thoracic Societyn (ATS) ja European Respiratory Societyn (ERS) sekä thoraxradiologiyhdistys Fleischner Societyn mukaan. Fleischner Societyn versiossa esitetään, että jos löydös on ”todennäköinen UIP” ilman hunajakennokystia, mutta kaikki muut tyypilliset idiopaattiseen keuhkofibroosiin liittyvät piirteet löytyvät, se voitaisiin myös luokitella idiopaattiseksi keuhkofibroosiksi ilman keuhkokudoksenäytettä (1,6,17).

ATS/ERS 2011 (1)	Fleischner societyn white paper 2017 (17)	ATS/ERS 2018 (6)
1. UIP-kuvio	1. Tyypillinen UIP	1. UIP
2. Mahdollinen UIP	2. Todennäköinen UIP (82–94 % UIP-biopsiassa)	2. Todennäköinen UIP
3. Ei UIP:ksi sopiva	3. Määrittämätön UIP	3. Määrittämätön UIP
	4. Ei sovi idiopaattiseksi keuhkofibroosiksi	4. Muu diagnoosi

UIP = usual interstitial pneumonia

TAULUKKO 3. HRTT- ja histologiset löydökset.

	UIP	Todennäköinen UIP	Määrittämätön UIP	Muu diagnoosi
HRTT-löydös	Keuhkopussinalaisesti ja basaalisesti painottuva, jakauma usein heterogeeninen Hunajakennokystat +/- perifeeriset traktiobronkiektasiat tai -bronkioliekktasiat	Keuhkopussinalaisesti ja basaalisesti painottuva, jakauma usein heterogeeninen Retikulaatiota ja perifeerisiä traktiobronkiektasioita tai -bronkioliekktasioita	Keuhkopussinalaisesti ja basaalisesti painottuva Vähäistä retikulaatiota, mahdollisesti lievää mattalasiimuutosta tai rakenteiden vääristymistä TT-löydökset +/- fibroosin jakauma ovat epäspesifisiä	TT:ssä kystia, runsas mattalasiitiivisyys, merkittävä mosaikkikuvioitus, runsaat nodulukset, konsolidaatio Jakautuma: peribronkovaskulaarinen, perilymfaattinen, ylä-/keskikenttä Muut diagnoosit: Pleura- plakit, laajentunut ruokatorvi, runsaat imusolmukeseurentumat, keuhkopussin nesteily tai paksuuntuminen
Histologiset löydökset	Tiivis fibroosi ja rakenteellinen vääristymä Predominoiva keuhkopussinalainen tai paraseptaalinen fibroosi Täpläinen keuhkoparenkymin fibroosi Fibroblastipesäkkeet Ei muuhun diagnoosiin sopivia löydöksiä	Ei tarpeeksi UIP-löydöksiä diagnoosia varten JA Ei muuhun sairauteen viittaavia löydöksiä TAI vain hunajakennomuodostusta	Fibroosi +/- rakenteellinen vääristymä ja muuhun diagnoosiin tai sekundaariseen UIP:hen viittaavia löydöksiä Joitakin UIP-löydöksiä mutta muuhunkin diagnoosiin viittaavia löydöksiä	Muihin interstitiaalisiin pneumonioihin viittaavia löydöksiä kaikissa biopsioissa Muihin sairauksiin viittaavia histologisia löydöksiä

sesti videoavusteisen torakoskopian avulla, ja kudosnäytteitä tulisi ottaa vähintään kahdesta eri kohdasta. Useissa keskuksissa on nykyisin käytettävissä vähemmän kajoava kryobiopsiatekniikka. Kryobiopsia otetaan keuhkoputken tähytyksen kautta viemällä keuhkokudokseen katetri, jonka kärki kylmennetään. Näin saadaan jäädytettyä ja irrotettua keuhkokudoksesta näyte, jonka koko ja laatu riittävät usein UIP-löydöksen toteamiseen (18,19). Keuhkoputken tähytyksen kautta voidaan ottaa transbronkiaalisia keuhkobiopsioita, jotka kuitenkin johtavat harvoin diagnoosiin kudosnäytteiden pienen koon vuoksi, mutta ne voivat auttaa erotusdiagnoosissa. Osalta potilaista keuhkokudoksenäytettä ei voida ottaa joko huonon kunnan tai haluttomuuden vuoksi. Tällöin keuhkoputken tähytys ja bronkoalveolaarinen huuhtelu voivat auttaa erotusdiagnoosissa.

UIP-tyyppinen löydös todetaan keuhkobiopsian histologisessa tutkimuksessa. On muistettava, että UIP:tä voidaan nähdä myös muiden keuhkokudoksen sairauksien, kuten kroonisen allergian, alveoliitin, pölykeuhko-

jen ja sidekudossairauksiin liittyvien keuhkosairauksien yhteydessä. UIP:lle on tyypillistä keuhkokudoksen rakenteen rikkoutuminen ja hunajakennomainen fibroosi sekä fibroblastipesäkkeet, joita nähdään erityisesti tiiviiden arpimuutosten reunoilla. Muutokset sijaitsevat tyypillisesti läiskittäin keuhkokudoksessa. Väliin voi jäädä täysin normaaliakin keuhkokudosta, ja muutokset sijaitsevat useimmiten keuhkopussin alla ja paraseptalisesti. Kuten radiologiset diagnostiset kriteerit, myös histologiset löydökset jaotellaan diagnostiikan vahvuuden mukaan luokkiin varma, todennäköinen ja mahdollinen UIP sekä ehdottomasti ei UIP:tä (**TAULUKKO 3**) (1,2,6). **TAULUKKOSSA 4** vertaillaan uuden ja vanhan suosituksen kantoja eri diagnostisiin toimenpiteisiin.

Genetiikka. Keuhkofibroosin etiologia on vielä osin avoin. Useita taudille altistavia mutaatioita on tunnistettu, ja suvuittain esiintyvää keuhkofibroosia sairastaa eri aineistojen mukaan 5–30 % idiopaattista keuhkofibroosia sairastavista. Pieneltä osalta idiopaattista keuhkofibroosia sairastavista löytyy siten samaa tau-

TAULUKKO 4. Vuosien 2011 ja 2018 ATS/ERS-suositusten erot.

	ATS/ERS 2018		ATS/ERS 2011
	Todennäköinen/määrittämätön UIP tai muu diagnoosi	UIP HRTT:ssä	Ei erotellut HRTT-löydöksen perusteella
BAL	Suositellaan	Ei suositella	Suositeltiin pienelle osalle
Keuhkobiopsia	Osalle potilaista	Ei suositella	Ei, jos UIP-löydös HRTT:ssä
Kryobiopsia	Ei ota kantaa	Ei suositella	Ei ota kantaa

BAL = Bronkoalveolaarinen huuhtelu.

tia sairastava ensimmäisen asteen sukulainen. Siksi potilaalta kannattaa kysyä sukuanamneesia. Useita keuhkofibroosiin yhdistettyjä geenimutaatioita tunnetaan ja pystytään testaamaan, mutta geenitestien rooli käytännön kliinisessä työssä on vielä epäselvä.

Alttiusmutaatiot voivat altistaa muillekin interstitiaalisille keuhkosairauksille, kuten idiopaattiselle epäspesifiselle interstitiaaliselle pneumonialle. Erityisen tärkeää on tunnistaa ja seuloa niin sanotut telomeeritaudit, joiden mutaatioita ovat muun muassa TERT (yleisin), TERC, RTEL1 ja PARN. Näihin kaikkiin voi liittyä interstitiaalisen keuhkosairauden lisäksi muiden elinten manifestaatioita (maksafibroosi, luuytimen toimintahäiriöt) (20). Geneettisen alttiuden selvittämistä suositellaan ainakin niille potilaille, jotka sairastuvat alle 60-vuotiaana, joilla on todettavissa veren kuvan muutoksia ja joiden osalta arvioidaan keuhkosiirron mahdollisuutta, kunhan heidän suvunsa esiintyy interstitiaalisia keuhkosairauksia. Mutaatioanalyysien valintaa ja tulkintaa suositellaan tehtäväksi yhteistyössä kunkin alueen perinnöllisyyslääkärin kanssa.

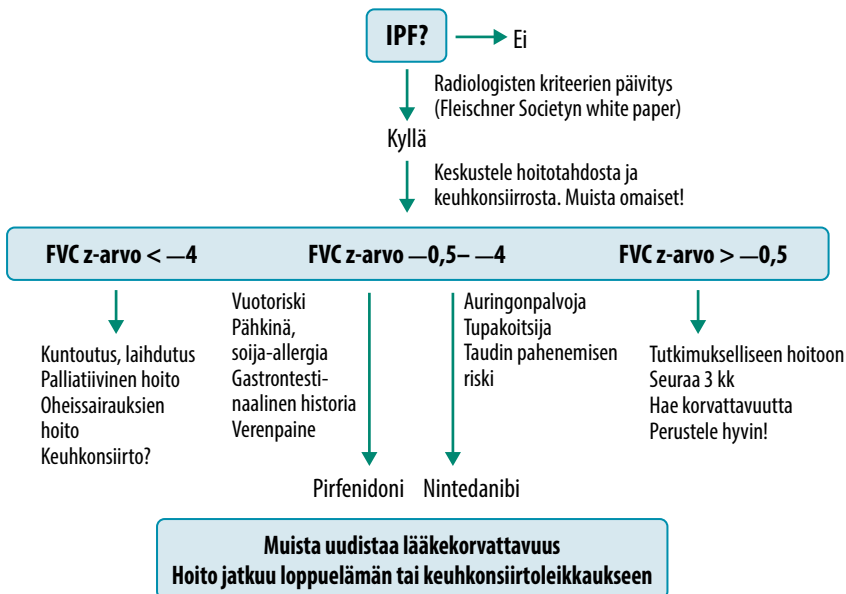
Moniammatillinen työryhmä idiopaattisen keuhkofibroosin diagnosoinnissa. Idiopaattisen keuhkofibroosin diagnostiikka on vaativaa ja tulisi keskittää osaamiskeskukseen, joissa on käytettävissä moniammatillinen työryhmä. Siihen kuuluvat keuhkolääkäreiden lisäksi patologi, aiheeseen perehtynyt thoraxradiologi ja usein myös tarvittavilta osin reumatologi. Idiopaattinen keuhkofibroosi on pois-sulkudiagnoosi – potilaalta täytyy huolellisesti sulkea pois pölykeuhko tai orgaanisen pölyn aiheuttama alveoliitti. Rajanveto esimerkiksi asbestoosin ja idiopaattisen keuhkofibroosin

välillä voi olla vaikeaa, joskus mahdotonta. On tärkeää huomioida, että potilas ei voi samanaikaisesti saada ammattitautikorvauksia asbestoosista ja lääkehoitoa idiopaattiseen keuhkosairauteen. Uuden suosituksen mukaan moniammatillista työryhmää olisi hyvä käyttää diagnosoinnissa, mutta se ei ole välttämätön selkeissä tapauksissa (6,17).

Hoito

Lääkehoito. Moniammatillisen työryhmän – tai selvissä tapauksissa potilaiden hoitoon perehtyneen erikoislääkärin – tulisi aina tehdä idiopaattisen keuhkofibroosin hoitopäätös potilaan ja mahdollisesti omaisten kanssa. Lääkehoidon eli pirfenidonin tai nintedanibin odotettavissa olevasta tehosta tulee kertoa potilaalle. Parhaassa tapauksessa lääkehoito hidastaa taudinkulkua ja pidentää elinaikaa, mutta vaikutus oireisiin tai elämänlaatuun on vähäisempi. Hoitopäätös tehdään käytännössä potilaan loppuelämäksi, eikä sairauden etenemistä hoidon aikana tule tulkita huonoksi hoitovasteeksi, vaan se viittaa taudin luonnolliseen kulkuun. Saattohoidossa olevan potilaan antifibroottinen lääkehoito tulee lopettaa, ja lääkehoito lopetetaan myös (juuri ennen leikkausta), mikäli potilaalle tehdään keuhkosiirto.

Suomessa idiopaattisen keuhkofibroosin lääkehoito korvataan vain osittain, eli potilas maksaa vuosittain Kelan omavastuuosuuden (605,13 euroa vuonna 2018). Lääkehoidon korvattavuutta on rajoitettu niiden potilaiden osalta, joiden FVC on diagnoosivaiheessa 50–90 % viitearvoista. Suomessa siirryttiin käyttämään normaalijakaumaan perustuvaa uutta



KUVA 2. Idiopaattisen keuhkofibroosin hoitoalgoritmi. Kun muut syyt keuhkofibroosiin on suljettu pois ja radiologinen, kliininen tai kliinis-patologinen diagnoosi sopii idiopaattiseen keuhkofibroosiin, potilaalle asetetaan diagnoosi ja harkitaan hoitovaihtoehtoja. Nintedanibikapseleita sisältävät soijalesitiiniä, joten mahdollinen allergia pitää huomioida. Endoteelikasvutekijän (VEGF) estäjiin liittyvä mahdollinen pieni verenpaineen nousu edellyttää seurantaa ja tarvittaessa lääkehoidon tehostusta. IPF = idiopaattinen keuhkofibroosi, FVC = nopea vitalikapasiteetti

viitearvojärjestelmää, jossa vastaavat z-arvot ovat $-0,5 - -4$ (500 potilaan suomalainen IPF-rekisteri, julkaisematon tulos, Annette Kainu, henkilökohtainen tiedonanto). Osalla potilaita on siis oireinen tauti, vaikka spirometriassa ei havaita restriktiota. Nykylääkkeiden tehoon nähden olisi järkevää, että näillekin potilaille voitaisiin määrätä lääkettä sairauden toteamisesta alkaen. Lääkehoito valitaan potilaan elintapojen ja lääkkeen haittavaikutusprofiilin mukaan, sillä kummankin lääkkeen teho sairauden etenemisen ja pahenemisvaiheiden estämisessä on samanlainen (KUVA 2 ja TAULUKKO 5). Tuoreen tutkimuksen perusteella vaikuttaa siltä, että lääkekorvattavuuden rajoitukset vai-

kuttavat merkittävästi lääkkeen saatavuuteen. Suomalaisista potilaista vain noin 30 % saa diagnoosivaiheessa lääkettä, kun Ruotsissa vastaava luku on lähes 70 % (21).

Akuutin pahenemisvaiheen hoidosta on annettu useita julkilausumia (22–24). Näyttöön perustuvaa tietoa hoidosta on vähän, sillä idiopaattisen keuhkofibroosin akuutteja pahenemisvaiheita on vähän ja potilaat ovat usein niin sairaita, että heidän satunnaistamisensa lääketutkimuksiin ei ole mahdollista. Julkilausumien konsensus on, että kun diagnoosi on varmistettu tietokonetomografialla ja poissulkumenetelmin, potilaille pitäisi antaa akuutissa tilanteessa suuriannoksinen gluko-

TAULUKKO 5. Antifibroottisten valmisteiden käytössä huomioitavaa.

Pirfenidoni	Nintedanibi
Herkistää ihoa auringon valolle → ihon suojaaminen palamiselta	Vuotoriskin takia ei suositella potilaille, jotka saavat anti-koagulaatiohoitoa tai voimakasta hyyttymisenestolääkitystä (esim. klopidoogreeli + asetyylilisilylihappo)
Tupakointi heikentää tehoa (CYP1A-induktori)	Ei sovi pähkinä- eikä soija-allergisille
Omepratsoli heikentää tehoa	Voi nostaa hieman verenpainetta → seuraa

kortikoidihoito, esimerkiksi 500 mg metyyli-prednisolonia laskimoon kolmena peräkkäisenä vuorokautena. Lisäksi potilaille yleensä aloitetaan suun kautta otettava prednisoloni-kuuri (esimerkiksi 0,5–1 mg/kg/vrk niin, että annosta pienennetään 10 mg/vk). Japanilaiset ovat julkaisseet satunnaistetun tutkimuksen, jossa atsitromysiinilääkitys vaikutti potilaiden kuolleisuuteen (25). Atsitromysiiniä annettiin laskimoon 500 mg/vrk viitenä peräkkäisenä vuorokautena. Vaikka varmentavia jatkotutkimuksia vielä tarvitaan, atsitromysiinin valitsemiselle näiden potilaiden mikrobilääkkeeksi on harvoin esteitä (22,23,25).

Lääkkeetön hoito. Omassa, suomalaisista potilaista koostuvassa poikittaistutkimuksemme potilaiden elämänlaadun todettiin heikentyneen jo sairauden varhaisessa vaiheessa (10). Viimeaikaisten tutkimustulosten mukaan elämänlaadun parantamiseen tähtäävien hoitojen tulisikin keskittyä oireiden hallintaan (13). Muidenkin perussairauksien hoito pitää huomioida, ja niiden huolellinen hoitaminen voi vaikuttaa niin elämänlaatuun kuin ennusteeseenkin (26). Idiopaattista keuhkofibroosia sairastavilta tulisi kysyä liike- ja lepokivun esiintymisestä, ja kipua pitäisi hoitaa aktiivisesti. MMRC-kyselyä voidaan käyttää potilaiden seurannassa, sillä sen tulokset korreloivat suoraan oireiden lisääntymiseen ja elämänlaadun heikkenemiseen. Erityisesti potilaiden fyysisen ja sosiaalisen toimintakyvyn sekä henkisen jaksamisen on todettu heikkenevän (10,13,27). Suurelle osalle potilaista (44 %) ei tehdä elämän loppuvaiheessa hoitolinjausta tai linjausta tehdään viimeisten elinvuorokausien aikana (28). Hoidossa tulisikin varhaisessa vaiheessa huomioida palliatiivisen hoidon tarve sekä keskustella potilaan ja omaisten kanssa hoitolinjauksista. Moniammatillinen hoito ja varhainen palliatiivinen hoito voivat vähentää sairaalahoitokasvoja ja tukea potilaan kuolemista kotona tai saattohoitoyksikössä (29).

Useimmat potilaat hyötyvät kuntoutuksesta – ainakin lyhyellä aikavälillä. Kuntoutuksen pitkäaikaishyödyistä on toistaiseksi niukasti tutkimuksia. Kestävyysliikunta yhdistettynä voimaharjoitteluun parantaa potilaiden suorituskykyä kuuden minuutin kävelytestissä, vähentää sub-

Ydinasiat

- ▶ Epäile idiopaattista keuhkofibroosia, jos potilas valittaa pitkään jatkunutta yskää ja rasitushengenahdistusta.
- ▶ Keuhkojen ohutleketietokonetomografia (volyymi-HRTT) on diagnostiikan kulmakivi.
- ▶ Moniammatillisen tiimin arviota suositellaan ainakin epäselviin tapauksiin.
- ▶ Keskustele potilaasi hoitotahdosta ja tee ennakoiva hoitosuunnitelma ajoissa.

jektiivista hengenahdistustuntemusta ja parantaa elämänlaatua (30). Todennäköisesti potilaat hyötyvät kuntoutuksesta, oli tauti kuinka vaikea tahansa, mutta toistaiseksi tutkimustieto tästä on niukkaa ja ristiriitaista (31,32). Vuonna 2017 julkaistussa kontrolloidussa tutkimuksessa kuntoutusjaksosta saatava hyöty säilyi pisimpään lievää tautia sairastavilla ja niillä, joille ei ollut kehittynyt merkittävää keuhkoverenpainetautia (33).

Keuhkonsiirto ensisijaisesti elämää pidentävänä, mutta myös elämänlaatua parantavana hoitomuotona on mahdollinen monille idiopaattista keuhkofibroosia sairastaville. Keuhkonsiirron mahdollisuutta ja potilaan halukkuutta siirtoselvityksiin tulisi kartoittaa jo diagnoosin varmistuessa, koska tautiin liittyvät akuutit pahenemisvaiheet voivat huonontaa potilaan kuntoa niin paljon ja niin nopeasti, että asianmukaisia siirtoselvityksiä ja arviota potilaan toiveista ei ehditä tekemään. Keuhkonsiirron arvio ja siirtopäätökset perustuvat Suomessa kansainvälisiin ohjeistuksiin (34). Elinsiirtotoiminta on keskitetty HYKS Sydän- ja keuhkokeskukseen.

Lopuksi

Idiopaattisen keuhkofibroosin hoito on kehittynyt huomattavasti. Silti osalla potilaista on sairauden nopeasti etenevä muoto, johon käytössä olevat lääkeaineet eivät riittävästi tehoa. Uusia lääkeaineita ja lääkehoidon yhdistelmiä

tulisi edelleen kehittää. Idiopaattisen keuhkofibroosin paikallishoito ja yksilöllinen lääkehoito biomerkkiaineprofilien ja todettujen geenimutaatioiden perusteella voi jo lähivuosina olla mahdollista. Osa FinnishIPF-rekisterin suomalaisista potilaista on mukana FinnGen-tutkimuksessa.

Oman tutkimusryhmämme lääkeselonnassa löytämä antifibroottinen lääkeaine tiloroni on arvioitu Euroopan lääkeviraston EMA:n harvinaislääkkeiden nimeämisprotokollan (or-

phan drug designation) mukaisesti. Sen antamiselle paikallisesti ja systeemisesti on myönnetty EMA:n harvinaislääkesuoja (35). Useita lupaavia hoitoja, kuten biologisia lääkkeitä ja hoitoa mesenkymaalisilla kantasoluilla tutkitaan (36). Toivomme, että laajoista kansainvälisistä biomerkkiainetutkimuksista löytyy tekijöitä, joilla pystymme paremmin arvioimaan potilaan lääkehoitovastetta. Myös palliatiivista hoitoa ja kuntoutusta tulee kehittää kansallisesti ja kansainvälisesti. ■

KAISA RAJALA, LL, erikoislääkäri
HUS Palliatiivinen keskus

JAANA KAUNISTO, LL, erikoislääkäri
TYKS, keuhkosairauksien klinikka

HELENA LAURI, LL, osastonlääkäri
HUS Kuvantaminen

ULLA HODGSON, LT, erikoislääkäri
HUS Sydän- ja keuhkokeskus

MARJUKKA MYLLÄRNIEMI, professori, varadekaani
Tutkimusohjelmayksikkö, Individrug-tutkimusohjelma, Helsingin yliopisto
ylilääkäri
HUS sydän- ja keuhkokeskus

VASTUUTOIMITTAJA
Maija Tarkkanen

SIDONNAISUUDET

Kaisa Rajala: Luentopalkkio/asiantuntijapalkkio (Mundipharma, KyowaKirin, Amgen, AstraZeneca, Boehringer-Ingelheim, Pfizer, Mehiläinen, MSD, Roche), korvaukset koulutus- ja kongressikuluista (KyowaKirin, Mundipharma, Roche), muut sidonnaisuudet (Orion, Pihlajalinna osakkeet)

Jaana Kaunisto: Korvaukset koulutus- ja kongressikuluista (Boehringer Ingelheim, Sanofi Genzyme)

Helena Lauri: Luentopalkkio/asiantuntijapalkkio (MSD, Bayer, Boehringer, Ingelheim Roche)

Ulla Hodgson: Luentopalkkio/asiantuntijapalkkio (Actelion, Boehringer-Ingelheim, Roche), korvaukset koulutus- ja kongressikuluista (Chiesi, Pfizer, Roche)

Marjukka Myllärniemi: Apuraha (Boehringer-Ingelheim, apuraha (50 000 euroa) suomalaisen IPF-rekisterin potilaiden näytekeräys FinnGen-tutkimusta ja biomarkeritutkimusta varten), luentopalkkio/asiantuntijapalkkio (Roche, koulutuksen suunnittelua, en ole nostonut palkkiota tehtävästä, Boehringer Ingelheim, advisory board luonnointi, en ole nostonut palkkiota)

SUMMARY

Idiopathic pulmonary fibrosis – changing diagnostics and treatment

Diagnostics and treatment of idiopathic pulmonary fibrosis (IPF) have improved markedly in the last decade. Novel antifibrotic drugs pirfenidone and nintedanib have been in clinical use for several years. Improved radiologic imaging techniques and definitions as well as the possibility for endobronchial cryobiopsy have made diagnostics easier and reduced the need for lung biopsies. Similarly, the diagnostics of familiar IPF have improved. There is still a lack of good measurement tools for individual patients' treatment benefit or prognosis, and research needs more resources. There is, however, plenty of potential for future research in the field of IPF in Finland.

KIRJALLISUUTTA

1. Raghu G, Collard HR, Egan JJ, ym. An official ATS/ERS/JRS/ALAT statement: idiopathic pulmonary fibrosis: evidence-based guidelines for diagnosis and management. *Am J Respir Crit Care Med* 2011;183:788–24.
2. Raghu G, Rochweg B, Zhang Y, ym. An official ATS/ERS/JRS/ALAT clinical practice guideline: treatment of idiopathic pulmonary fibrosis: an update of the 2011 clinical practice guideline. *Am J Respir Crit Care Med* 2015. DOI: 10.1164/rccm.201506-1063ST.
3. Atkins CP, Loke YK, Wilson AM. Outcomes in idiopathic pulmonary fibrosis: a meta-analysis from placebo controlled trials. *Respir Med* 2014;108:376–87.
4. King TE, Bradford WZ, Castro-Bernardini S, ym. A phase 3 trial of pirfenidone in patients with idiopathic pulmonary fibrosis. *N Engl J Med* 2014;370:2083–92.
5. Kärkkäinen M, Nurmi H, Kettunen HP, ym. Underlying and immediate causes of death in patients with idiopathic pulmonary fibrosis. *BMC Pulm Med* 2018;18:69.
6. Raghu G, Remy-Jardin M, Myers JL, ym. Diagnosis of idiopathic pulmonary fibrosis an official ATS/ERS/JRS/ALAT clinical practice guideline. *Am J Respir Med Crit Care* 2018;198.
7. Behr J, Kreuter M, Hoepfer MM, ym. Management of patients with idiopathic pulmonary fibrosis in clinical practice: the INSIGHTS-IPF registry. *Eur Respir J* 2015;46:186–96.
8. Lee YJ, Choi SM, Lee YJ, ym. Clinical impact of depression and anxiety in patients with idiopathic pulmonary fibrosis. *PLoS One* 2017;12. DOI: 10.1371/journal.pone.0184300.
9. Hewson T, McKeever TM, Gibson JE, ym. Timing of onset of symptoms in people with idiopathic pulmonary fibrosis. *Thorax* 2018;73:683–5.
10. Rajala K, Lehto JT, Sutinen E, ym. mMRC dyspnoea scale indicates impaired quality of life and increased pain in patients with idiopathic pulmonary fibrosis. *ERJ Open Res* 2017;3. DOI: 10.1183/23120541.00084-2017.
11. Kreuter M, Swigris J, Pittrow D, ym. Health related quality of life in patients with idiopathic pulmonary fibrosis in clinical practice: insights-IPF registry. *Respir Res* 2017;18:139.
12. Matsuda T, Taniguchi H, Ando M, ym. Depression is significantly associated with the health status in patients with idiopathic pulmonary fibrosis. *Intern Med* 2017;56:1637–44.
13. Glaspole IN, Chapman SA, Cooper WA, ym. Health-related quality of life in idiopathic pulmonary fibrosis: data from the Australian IPF registry. *Respirology* 2017;22. DOI: 10.1111/resp.12989.
14. Furukawa T, Taniguchi H, Ando M, ym. The St. George's respiratory questionnaire as a prognostic factor in IPF. *Respir Res* 2017;18:18.
15. Rajala K, Lehto JT, Sutinen E, ym. Marked deterioration in the quality of life of patients with idiopathic pulmonary fibrosis during the last two years of life. *BMC Pulm Med* 2018;18:172.
16. Lauri H. Keuhkojen ohutleikketietokonetomografian käyttöaiheet ja diagnostiikka. *Duodecim* 2017;133:549–56.
17. Lynch DA, Sverzellati N, Travis WD, ym. Diagnostic criteria for idiopathic pulmonary fibrosis: a Fleischner Society white paper. *Lancet Respir Med* 2018;6:138–53.
18. Poletti V, Ravaglia C, Gurioli C, ym. Invasive diagnostic techniques in idiopathic interstitial pneumonias. *Respirology* 2016; 21:44–50.
19. Hetzel J, Maldonado F, Ravaglia C, ym. Transbronchial cryobiopsies for the diagnosis of diffuse parenchymal lung diseases: expert statement from the Cryobiopsy Working Group on safety and utility and a call for standardization of the procedure. *Respiration* 2018;95:188–200.
20. Newton CA, Molyneaux PL, Oldham JM. Clinical genetics in interstitial lung disease. *Front Med* 2018;5:1–9.
21. Pesonen I, Carlson L, Murgia N, ym. Delay and inequalities in the treatment of idiopathic pulmonary fibrosis: the case of two Nordic countries. *Multidiscip Respir Med* 2018;13:1–6. <https://doi.org/10.1186/s40248-018-0126-7>.
22. Maher TM, Whyte MKB, Hoyles RK, ym. Development of a consensus statement for the definition, diagnosis, and treatment of acute exacerbations of idiopathic pulmonary fibrosis using the delphi technique. *Adv Ther* 2015;32:929–43.
23. Ryerson CJ, Cottin V, Brown KK, ym. Acute exacerbation of idiopathic pulmonary fibrosis: shifting the paradigm. *Eur Respir J* 2015;46:512–20.
24. Collard HR, Ryerson CJ, Corte TJ, ym. Acute exacerbation of idiopathic pulmonary fibrosis. an international working group report. *Am J Respir Crit Care Med* 2016;194:265–75.
25. Kawamura K, Ichikado K, Yasuda Y, ym. Azithromycin for idiopathic acute exacerbation of idiopathic pulmonary fibrosis: a retrospective single-center study. *BMC Pulm Med* 2017;17:1–8.
26. Raghu G, Amatto VC, Behr J, ym. Comorbidities in idiopathic pulmonary fibrosis patients: a systematic literature review. *Eur Respir J* 2015;46:1113–30.
27. Yount SE, Beaumont JL, Chen SY, ym. Health-related quality of life in patients with idiopathic pulmonary fibrosis. *Lung* 2016;194:227–34.
28. Rajala K, Lehto JT, Saarinen M, ym. End-of-life care of patients with idiopathic pulmonary fibrosis. *BMC Palliat Care* 2016; 15:85.
29. Kalluri M, Claveria F, Ainsley E, ym. Beyond idiopathic pulmonary fibrosis diagnosis: multidisciplinary care with an early integrated palliative approach is associated with a decrease in acute care utilization and hospital deaths. *J Pain Symptom Manage* 2017;55:420–6.
30. Dowman L, Hill CJ, Holland AE. Pulmonary rehabilitation for interstitial lung disease. *Cochrane Database Syst Rev* 2014. DOI: 10.1002/14651858.CD006322.pub3.
31. Ryerson CJ, Cayou C, Topp F, ym. Pulmonary rehabilitation improves long-term outcomes in interstitial lung disease: a prospective cohort study. *Respir Med* 2014;108:203–10.
32. Holland AE, Hill CJ, Glaspole I, ym. Predictors of benefit following pulmonary rehabilitation for interstitial lung disease. *Respir Med* 2012;106:429–35.
33. Dowman LM, McDonald CF, Hill CJ, ym. The evidence of benefits of exercise training in interstitial lung disease: a randomised controlled trial. *Thorax* 2017;72:610–9.
34. Weill D, Benden C, Corris PA, ym. A consensus document for the selection of lung transplant candidates: 2014: an update from the Pulmonary Transplantation Council of the International Society for Heart and Lung Transplantation. *J Hear Lung Transplant* 2015. DOI: 10.1016/j.healun.2014.06.014.
35. Vartiainen V, Raula J, Binbo LM, ym. Pulmonary administration of a dry powder formulation of the antifibrotic drug tilorone reduces silica-induced lung fibrosis in mice. *Int J Pharm* 2018;544:121–8.
36. Spagnolo P, Tzouvelekis A, Bonella F. The management of patients with idiopathic pulmonary fibrosis. *Front Med* 2018. DOI: 10.3389/fmed.2018.00148.