



UNIVERSITY OF HELSINKI



<https://helda.helsinki.fi>

Helda

Valekihtikohtaus ja keskihermon vaurio

Ranki-Pesonen, Marjut

Laaketieteellinen Aikakauskirja Duodecim
2018

Ranki-Pesonen, M, Lohman, M & Valleala, H 2018, 'Valekihtikohtaus ja keskihermon vaurio',
Duodecim, Vuosikerta. 134, Nro 19, Sivut 1956-1960. <
<https://www.duodecimlehti.fi/api/pdf/duo14532> >

<http://hdl.handle.net/10138/305711>

publishedVersion

Downloaded from Helda, University of Helsinki institutional repository.

This is an electronic reprint of the original article.

This reprint may differ from the original in pagination and typographic detail.

Please cite the original version.

Marjut Ranki-Pesonen, Martina Lohman ja Heikki Valleala

Valekihtikohtaus ja keskihermon vaurio

Pyrofosfaattiarthropatia on huonosti tunnettu nivelrikkoa aiheuttava tauti. Akuutin taudin diagnosointi edellyttää nivelnesteeseen tutkimista. Kuvaamme potilaan, jolle raskas ruistaikinan vaivaus laukaisi oikean ranteen ja olkanivelen kipu- ja turvotusoireiston, johon liittyi keskisormen tunnottomuus. Valekihtiä ei osattu epäillä. Glukokortikoidikuuri lievitti ranteen turvotusta, mutta hoidon loputtua sormien I–III nopeasti paheneva tunnottomuus ja särky johtivat lopulta päivystykselliseen rannekanavan avaukseen. Nivelnesteestä löydetty pyrofosfaattikiteet vahvistivat valekihtidiagnoosin. Seitsemän viikkoa jatkunut rannekanavan turvotus oli johtanut keskihermon (n. medianus) vaurioon. Kuudentoista kuukauden kulluttua leikkauksesta sormien tuntupuutos on osittain korjautunut.

Valekihdillä tarkoitetaan pyrofosfaattiarthropatiaa (calciumpyrophosphate deposition disease, CPPD). Se on yleinen mutta alidiagnosoitu, joskus vaikeatakin nivelrikkoa aiheuttava tauti (1). Tauti on pääasiassa iäkkäiden ihmisten vaiva, joskin sen esiintyvyys aikuisväestössä on röntgenologisten löydösten perusteella keskimäärin 4–7 %. Taudinkuva vaihtelee oireettomasta kondrokalsinoosilöydöksestä aina nopeasti alkaviin yhtä tai useampaa niveltä vaurioitaviin ”valekihtikohtauksiin” tai ilmenee kroonisena, hieman nivelrikkoa muistuttavana moniniveltulehduksena (2).

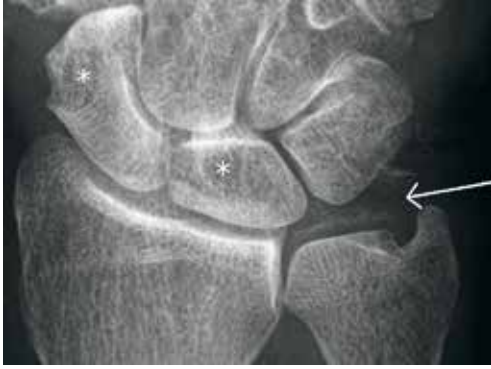Pyrofosfaattiarthropatian viitteellinen radiologinen löydös on kondrokalsinoosi, esimerkiksi ranteen kolmioruston tai polven nivelrustojen ja nivelkierukoiden kalkkiutumisen (3). Nivelrustoihin saostuvat kalsiumpyrofosfaattikiteet käynnistävät niveltulehduksen ja nivelruston tuhoutumisen. Verrattuna primaariin nivelrikoon nivelvaurio voi pyrofosfaattiarthropatiassa kehittyä nopeastikin. Pyrofosfaattiarthropatia ilmenee nivelissä, joissa primaarista nivelrikkoa ei yleensä esiinny, esimerkiksi ranne-, olka- ja kyynärnivelistä sekä sormien tyvinivelistä (MCP-nivelistä) (4). Se vaurioittaa myös selkärangan ligamenteja ja nikamavälilevyjen rustoja (1).

Kuvaamme potilastapauksen, jossa pyrofosfaattiarthropatiaa ei osattu epäillä. Rannenivelen tulehdus aiheutti keskihermon vaurion ja käden toimintakyvyn pitkäkestoisen heikkenemisen.

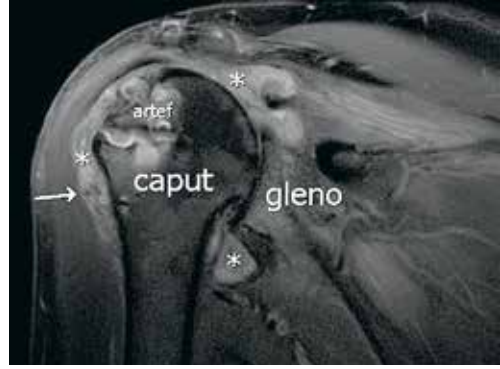
Oma potilas

Seitsemänkymmentäkolmevuotiaalla naisella oli useiden nivelten nivelrikko ja selän nikamavälilevyjen laaja-alainen degeneraatio. Kumpikin kiertäjäkalvosin oli revennyt ja leikattu. Molempiin lonkkiin oli vuonna 2004 asennettu tekonivel. Toiseen proteesiin oli vuonna 2012 tehty kuppirevisio (metallikuppi korvattiin keraamisella) metallihierrehaittavaikutuksen ja valekasvaimen takia. Metallihierrehaittavaikutuksen aiheuttaman tulehduksellisen tilan hoitona oli ollut prednisoni (5 mg/vrk) vuodesta 2005 lähtien, ja haittavaikutuksen rauhoituttua hydrokortisoni (10 mg/vrk). Potilaan esitiedoista kävivät ilmi myös astma, kohonnut verenpaine ja osteoporoosi.

Maaliskuun 2017 alussa potilaan oikea ranne kipeytyi ja turposi ison ruistaikinan vaivauksen jälkeen. Samalla kipeytyivät myös oikea olkapää ja lavan seutu. Turvotus ja särky pahenivat nopeasti ja keskisormi muuttui tunnottomaksi. Kymmenentenä päivänä oireiden alusta aloitettiin prednisonikuuri (25 mg/vrk) kolmen vuorokauden ajaksi, ja annosta pienennettiin kahden viikon aikana asteittain. Oireet helpottuivat jossain määrin, mutta särky alkoi hydrokortisonihoitoon siirtymisen jälkeen välittömästi uudestaan. Prednisoni aloitettiin uudestaan annoksella 5–10 mg/vrk. Oikean yläraajan



KUVA 1. Oikean ranteen PA-kuva, suurennettu kolmioruston seudusta. Värttinaluun ja proksimaalisen ranneluurivuston välinen nivelrako lievästi madaltunut ja nivelpintojen alaista skleroosia havaittavissa. Nivelessä lievät degeneratiiviset muutokset. Veneluussa ja puolikuuluussa (os lunatum) kystat (tähdet), veneluussa kookkaampi ja puolikuuluussa pienempi. Kolmioruston kalkkiuumaa (nuoli). Vasemman ranteen löydökset olivat lähes identtiset.



KUVA 2. Oikean olkanivelen koronaalisuuntainen T2-painotteinen magneettikuva rasvasuppressiotekniikalla (ilman varjoainetta). Kiinnitysruuvin aiheuttamia artefakteja (artef) olkaluun päässä. Runsas synoviitti (tähdet), lisäksi nivelnesteessä niukkasignaalisia partikkeleita, jotka herättävät epäilyn mahdollisesta nivelen kidesairaudesta (nuoli). Kapea nivelrako, ohentunut rusto ja sekundaarista nivelrikkoa.

oireita epäiltiin ensisijaisesti kaularankaperäisiksi ja käden turvotusta vanhan nivelrikon aiheuttamaksi. Ennen suunniteltua hermo-lihassähkötkutkimusta (ENMG) potilas joutui hakeutumaan päivystyksellisesti tutkittavaksi oikean kätensä sormien I–III sietämättömän kivun ja tunnottomuuden vuoksi.

Ranteessa todettiin erityisesti volaaraisesti runsas turvotus. Röntgenkuvassa havaittiin veneluun sekä ison ja pienen monikulmaluun välisen nivelen (STT-nivel) vaikea nivelrikko sekä kolmioruston kalkkiutumisen (KUVA 1). Kaikukuvauksessa todettiin runsas koukistajajänteiden jännetupitulehdus sekä ylempään ja alemman rannenivelen synoviitit. Laboratoriotutkimuksissa CRP-pitoisuus oli 61 mg/l ja plasman uraattipitoisuus 219 $\mu\text{mol/l}$. Reumatekijäarvo oli positiivinen, 44 IU/ml (viitearvo < 14), samoin sitrullinipeptidivasta-ainepitoisuus, 100 U/ml (< 7).

Tilanne tulkittiin koukistajien jännetupitulehduksen aiheuttamaksi vaikeaksi keskihermon pinteeksi ja päädyttiin suorittamaan oikean rannekanavan avaus ja tenosynovektomia. Leikkauksen yhteydessä otetussa nivelnestenäytteessä todettiin pyrofosfaattikiteitä, mikä sopi valekihtiin (4). Leikkauksen jälkeen prednisoniannos suurennettiin uudelleen 25 mg:aan vuorokaudessa, ja raju tulehdustila ranteessa rauhoittui vähitellen. Oikean olkanivelen magneettikuvauksessa todettiin runsas synoviitti ja nesteen nivelessä lisääntyneen. Lisäksi havaittiin niukkasignaalisia partikkeleita, jotka viittasivat mahdolliseen nivelten kidesairauteen, ja pitkälle edennyt olkanivelen sekundaarinen nivelrikko (KUVA 2) (5). Näytettä kidetutkimukseen ei yrityksestä huolimatta saatu.

Kaksi viikkoa leikkauksesta reumatologi totesi oikean käden alemmassa rannenivelessä edelleen dopplerkaikukuvauksessa näkyvän synoviitin ja antoi paikallisen steroidiruiskeen ranneniveleen sekä oikeaan olkaniveleen, jossa myös oli niveleffuusio. Prednisonilääkitystä jatkettiin, ja annos pienennettiin kolmen kuukauden kuluessa 5 mg:aan vuorokaudessa. Valekihtihoitausten uusiutumisen ehkäisemiseksi aloitettiin lisäksi kolkisiinihoito annoksella 0,5 mg/vrk. Suurempaa annosta potilas ei sietänyt. Kolkisiiniannos vastannee noin 1 mg:n vuorokausiannosta, koska potilaan käyttämä verapamiili hidastaa kolkisiinin aineenvaihduntaa (6). Kuukausi leikkauksen jälkeen ENMG:ssä todettiin edelleen voimakas keskihermon pinne. Keskihermon sensoriset vasteet sormiin II–IV puuttuivat kokonaan, mikä sopi aksonivaurioon (7). Yhdeksän kuukauden kuluttua leikkauksesta tehty ENMG osoitti aksonien regeneraatiota, joskin signaalin välittyminen oli hidastunut. Tunto on osittain palannut sormiin I–III.

Kolkisiini- ja prednisoniyläpitoitohoidon aikana tulehdusarvot ovat pysyneet pieninä, vaikka nesteistä niveltulehdesta onkin esiintynyt. Kolkisiinihoito lopetettiin seitsemän kuukauden jälkeen tehon puutteen ja haittavaikutusten takia.

Pohdinta

Pyrofosfaattitropatian diagnosointi saattaa olla vaativaa. Taudille altistavat tilat tulee huomioida (TAULUKKO). Taudille spesifisiä verestä tehtäviä laboratoriotutkimuksia ei ole. Diag-

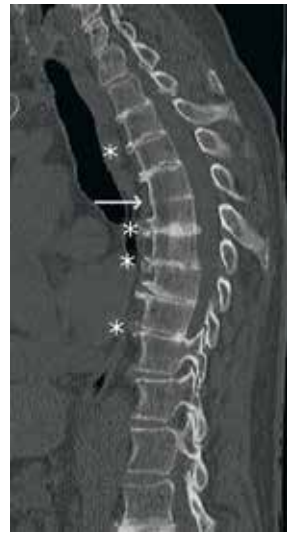TAULUKKO. Pyrofosfaattiarthropatialle altistavia tiloja.

Hemokromatoosi
Hyperparatyreoosi
Hypofosfatasia
Hypomagnesemia
Nivelten vammat ja leikkaukset

noosi perustuu kalsiumpyrofosfaattikiteiden osoitukseen nivelnesteessä polarisaatiomikroskopiolla yhdistettynä tyypilliseen taudinkuvaan (4). Natiiviröntgenkuvassa ilmenevä kondrokalsinoosi on tautiin viittaava löydös. Radiologinen diagnoosi edellyttää kondrokalsinoosia vähintään kahdessa eri kohdassa luustoa (8). Myös nivelkapseleissa, jänteissä ja ligamenteissa voi esiintyä kalsiumpyrofosfaattikiteitä, samoin nikamavälilevyissä (9). Varsinaisten niveltulehdusten puuttuessa kondrokalsinoosia voitaneen pitää pyrofosfaattiarthropatian esias- teena (1). Toisaalta kondrokalsinoosi on osoitettavissa vain 40 %:ssa pyrofosfaattiarthropatia- tapauksista (10). Nivelruston alaisessa luussa voidaan nähdä nivelrikkoa vastaavaa kystamuodostusta. Kystat ovat usein varsin kookkaita, ja niiden katto voi fragmentoitua (10).

Potilaamme oikean olkanivelen kipu ja samanaikainen oikean keskisormen tunnottomuus johtivat siihen, että tuntohäiriön syyksi epäiltiin kaularankaperäistä radikulaarista oireistoa. Jälkikäteen ajatellen kliininen kuva ja radiologiset löydökset olivat kuitenkin valeskeleille tyypillisiä. Nivelrikko ei yleensä ilmene olkanivelessä, ja ranteessa usein esiintyvä nivelrikko havaitaan yleisimmin STT-nivelessä. Potilaamme ranteen natiiviröntgenkuva paljasti valeskeleille tyypillisiä muutoksia (KUVA 1) (3).

Akuutti valeskelekohtaus ja siihen liittyvät turvotus, punoitus ja kuumotus voivat olla vaikeasti erotettavissa akuutista kihti-kohtauksesta tai septisestä artriitista (4). Sinällään nivelnesteeseen positiivinen kidelöydös ei sulje pois samanaikaista bakteeritulehdusta, ja varsinkin akuutin monoartriitin yhteydessä septinen arttriitti on syytä sulkea pois. Tyypillisestä kihti-kohtauksesta poiketen niveltulehdus voi jatkua viikkojen ja jopa kuukausien ajan, kuten potilaallamme (1). Kun pyrofosfaattiarthropatia vau-



KUVA 3. Rintarangan sagitaalinen tietokonetomografialeike. Rintarangan keskivaiheilla huomattavaa diskusmadaltumaa ja päätelevyissä degeneratiivisia muutoksia, rintarangan keskivaiheilla miltei luutunut diskusväli (nuoli). Väleissä, joissa on vielä diskusta, nähdään varsinkin anteriorisesti syykehän (anulus fibrosus) kalkkiuraa (tähdet).

rioittaa sormien tyviniveliä, saattaa taudinkuva muistuttaa myös nivelreumaa. Potilaallamme reumatekijä- ja sitrulliinipeptidivasta-ainearvot olivat alkutilanteessa positiiviset, mutta radiologiset löydökset eivät viitanneet nivelreumaan eikä potilaalla todettu nivelreumalle tyypillisiä sormien ja varpaiden tyvi- tai keskinivelten synoviitteja. Reumatekijäarvo ja sitrulliinipeptidivasta-ainearvo ovat myöhemmissäkin mitauksissa pysyneet positiivisina.

Potilaallamme on saattanut olla tavanomaisen nivelrikon ohella pyrofosfaattiarthropatia jo vuosia. Vasemman lonkkanivelen nopea kuluminen äkillisen tulehduksen seurauksena vuosia sitten on saattanut olla valeskelekohtaus. Lähes koko selkärangan käsittävän vaikean nikamavälilevyjen degeneraation taustalla saattaa olla pyrofosfaattiarthropatia (KUVA 3) (1). Potilaan pituus on vähentynyt aikuisiällä 9 cm ilman nikamaluhistumia. Valeskeleissä todetaan usein laajalla alueella nikamavälilevyjen kalkkiutumista ja madaltumista sekä nikamapäätelevyjen degeneratiivisia muutoksia (8,9).

Lopuksi

Akuutin valekivun ensisijaiseksi hoidoksi suositellaan glukokortikoidiruisketta niveleen (1,2). Ylläpitolääkitys tautikohtausten ehkäisemiseksi on ongelmallisempaa. Toisin kuin kivun yhteydessä, jolloin lääkityksellä voidaan tehokkaasti pienentää suurentuneita uraattipitoisuuksia, pyrofosfaattiarthropatiaan ei ole käytettävissä vastaavanlaista kiteiden muodostumiseen vaikuttavaa lääkettä. Nykynäkemyksen mukaan kolkisiini saattaa vähentää tulehdusvaiheiden toistumisia (11). Mikäli nivelensisäisillä glukokortikoidiruiskeilla ja kolkisiinilla ei saada riittävää hoitovastetta, kyseeseen voi tulla pieniannoksinen jatkuva prednisonilääkitys, 5–10 mg/vrk. Metotreksaatin tehosta pyrofosfaattiarthropatian hoidossa on aikaisemmin julkaistu raportteja. Tuoreessa satunnaistetussa ja

kontrolloidussa tutkimuksessa metotreksaattiannos 15 mg kerran viikossa ihon alle ei kuitenkaan ollut lumelääkitystä tehokkaampi (12).

Valekivun ja kihtitulehduksen syntymekanismi on samanlainen. Kummassakin nivelensisäiset kiteet indusoivat interleukiini 1 beeta (IL-1 β) -sytokiinin vapautumisen inflammatorisovälitteisesti (13–15). IL-1 β -reseptorin estäjä anakinra vähentää IL-1 β -välitteistä tulehdusta (16,17). Anakinra on hyvä esimerkki täsmälääkkeestä, jonka vaikuttavuudelle niin kivun kuin valekivun hoidossa on vankka teoreettinen pohja, mutta indikaatio puuttuu (15). Anakinran vaikutuksesta valekivun hoidossa on julkaistu tapausselostuksia ja takautuva aineisto, mutta ei eteneviä kontrolloituja kliinisiä kokeita (16,18,19). Mikä siis hoidoksi, kun prednisoni ei riitä estämään tulehduksia ja kolkisiini ei ole siedetty? ■

MARJUT RANKI-PESONEN, LKT, dosentti

Kliinisen farmakologian laitos, Helsingin yliopisto
Vanhempikon konsultti, M.I.T. Consulting Ltd

MARTINA LOHMAN, LT, dosentti, radiologian erikoislääkäri

HUS Kuvantaminen
Peijaksen sairaala, Meilahden sairaala ja Töölön sairaala

HEIKKI VALLEALA, LT, dosentti, osastonylilääkäri

HYKS, reumaklinikka, Kolmiosairaala

SIDONNAISUUDET

Marjut Ranki-Pesonen: Luentopalkkio/asiantuntijapalkkio (Desentum Oy), muut sidonnaisuudet (Orion Oyj)

Martina Lohman: Ei sidonnaisuuksia

Heikki Valleala: Luentopalkkio/asiantuntijapalkkio (Abbvie, Celgene, Eli Lilly, Novartis, Pfizer, Roche, Sanofi, UCB), korvaukset koulutus- ja kongressikuluista (Abbvie, BMS, Eli Lilly, Janssen-Cilag, MSD, Novartis, Orion, Pfizer, Roche, Sanofi, UCB)

SUMMARY

Acute pseudogout in the right wrist causing injury of the median nerve

Arthropathy caused by deposition of calcium pyrophosphate crystals (CPPD disease) is a poorly recognized form of severe arthritis. We describe a patient with acute pseudogout in the right wrist and glenohumeral joint provoked by unusual physical stress. The symptoms included swelling of the wrist, shoulder pain and quickly developing numbness of the third finger. The symptoms were assumed to be of cervical origin until numbness proceeded to affect fingers 1–3 and the pain became unbearable, leading to an ambulatory discision of the carpal channel. Ca-pyrophosphate crystals were found in the synovial fluid. The prolonged impingement of the median nerve had led to severe sensory dysfunction. Sixteen months post operation the affected fingers continue to be numb with a partial recovery.

KIRJALLISUUTTA

1. Rosenthal AK, Ryan LM. Calcium pyrophosphate deposition disease. *N Engl J Med* 2016;374:2575–84. DOI: 10.1056/NEJMr1511117.
2. Julkunen H. Kihti ja valekihti. *Duodecim* 2017;133:953–6.
3. Omoumi P, Zufferey P, Malghem J, ym. Imaging in gout and other crystal-related arthropathies. *Rheum Dis Clin North Am* 2016;42:621–44.
4. Julkunen H, Eklund K. Nivelitulehdusten diagnostiikka. *Duodecim* 2017;133:1293–301.
5. Sussmann AR, Cohen J, Nomikos GC, ym. Magnetic resonance imaging of shoulder arthropathies. *Magn Reson Imaging Clin N Am* 2012;20:349–71.
6. Terkeltaub RA, Furst DE, DiGiacinto JL, ym. Novel evidence-based colchicine dose-reduction algorithm to predict and prevent colchicine toxicity in the presence of cytochrome P450 3A4/P-Glycoprotein inhibitors. *Arthritis Rheum* 2011;63:2226–37.
7. Ikonen J, Karjalainen T. Yläraajan yleisimmät hermopinteet. *Duodecim* 2018;134: 27–33.
8. Calcium pyrophosphate dehydrate crystal deposition disease. Kirjassa: Browner AC, Flemming DJ. *Arthritis in black and white: expert consult*. 3. painos. Saunders 2012, s. 309–24.
9. Helms CA, Vogler IB, Simms DA, ym. CPPD crystal deposition disease or pseudogout. *RadioGraphics* 1982;2:40–52.
10. Miksanek J, Rosenthal AK. Imaging of calcium pyrophosphate deposition disease. *Curr Rheumatol Rep* 2015;17:20. DOI: 10.1007/s11926-015-0496-1.
11. Leung YY, Hui LLY, Kraus VB. Colchicine – update on mechanisms of action and therapeutic uses. *Semin Arthritis Rheum* 2015;45:341–50.
12. Finckh A, McCarthy GM, Madigan A, ym. Methotrexate in chronic-recurrent calcium pyrophosphate deposition disease: no significant effect in a randomized crossover trial. *Arthritis Res Ther* 2014;16:458.
13. Martinon F, Pettrilli V, Mayor A, ym. Gout-associated uric acid crystals activate the NALP3 inflammasome. *Nature* 2006;440: 237–41.
14. MacMullan P, McCarthy G. Treatment and management of pseudogout: insights for the clinician. *Ther Adv Musculoskel Dis* 2012;4:121–31.
15. Junttila I, Meri S, Rämetsä M. Inflammasomi – tulehduksen keskeinen säätelijä. *Duodecim* 2013;129:705–11.
16. Ottaviani S, Bruniera L, Sibilia J, ym. Efficacy of anakinra in calcium pyrophosphate crystal-induced arthritis: a report of 16 cases and review of the literature. *Joint Bone Spine* 2013;80:178–82.
17. Kannegati TD. Inflammatory bowel disease and the NLRP3 inflammasome. *New Engl J Med* 2017;377:694–6.
18. McGonagle D, Tan AL, Madden J, ym. Successful treatment of resistant pseudogout with anakinra. *Arthritis Rheum* 2008;58: 631–3.
19. Bridges KJ, Bullis CL, Wanchu A, ym. Pseudogout of the cervical and thoracic spine mimicking infection after lumbar fusion: case report. *J Neurosurg Spine* 2017;27: 145–9.